

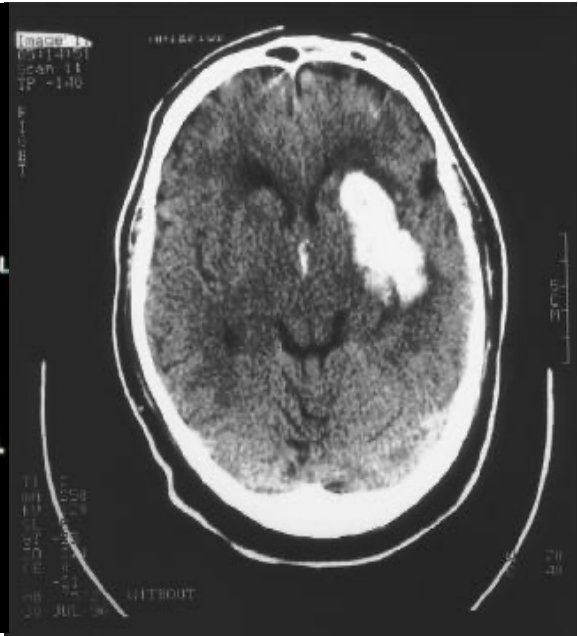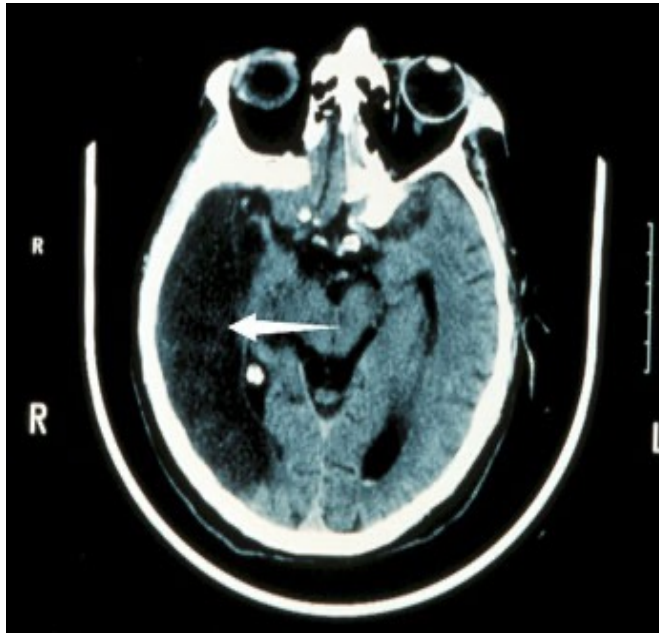
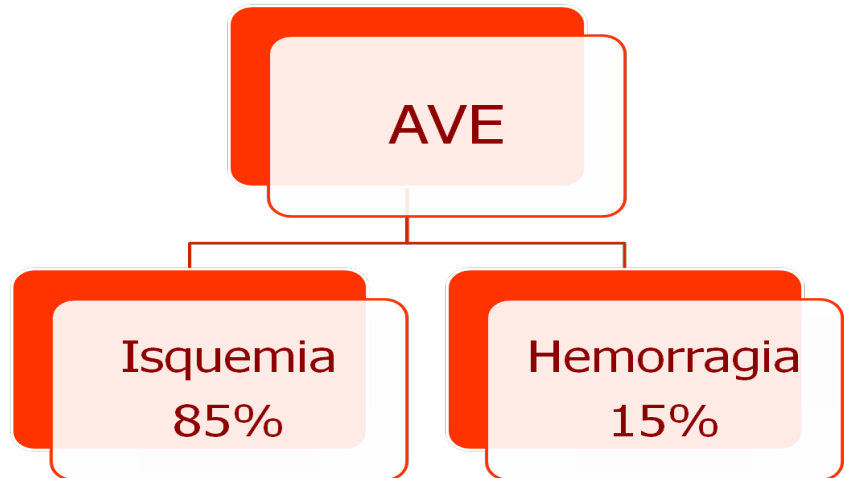
Acidente Vascular Encefálico Isquêmico

Neurologia – FEMPAR

Roberto Caron



M



Epidemiologia

Principal causa de incapacidade motora, sensitiva e cognitiva no mundo.

AVE é a 2^o principal causa de morte no Brasil.

Mortalidade em 30 dias = 8 a 20%

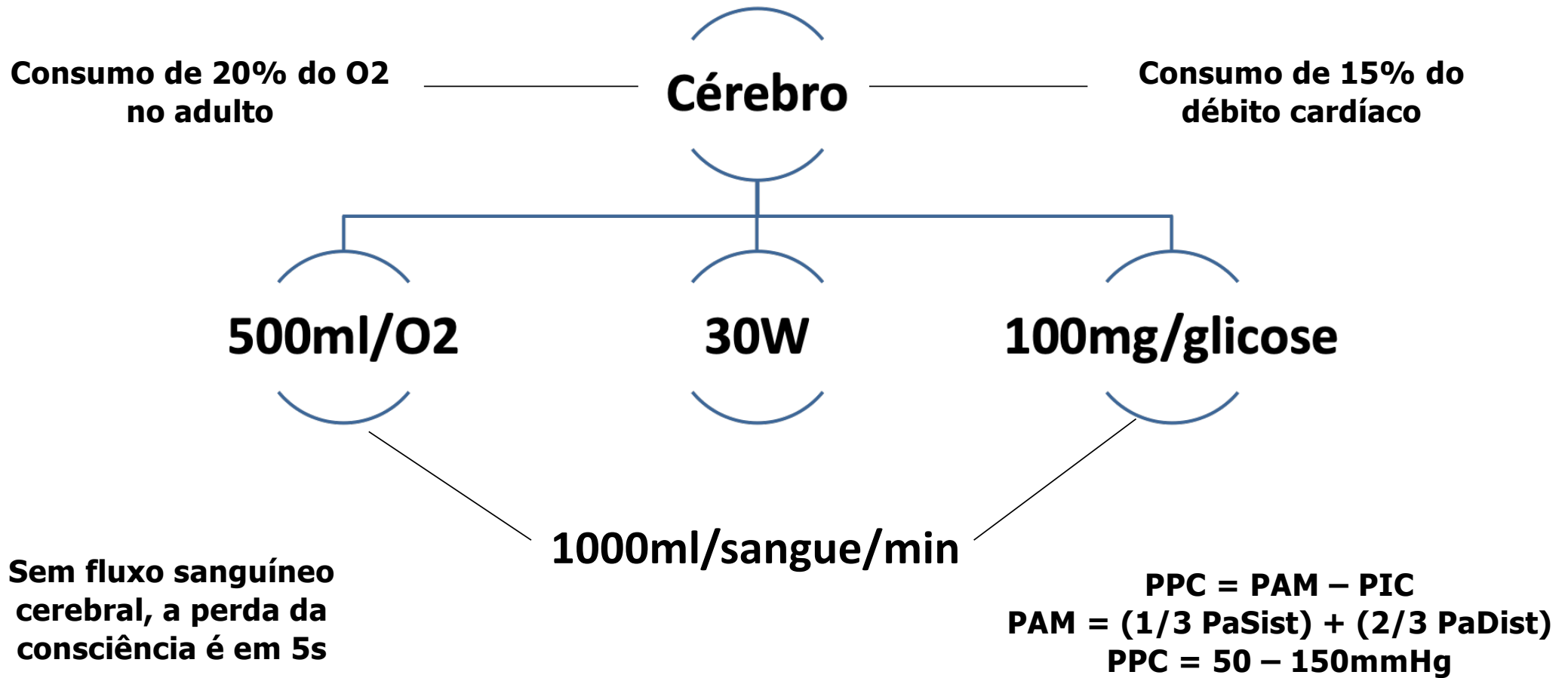
Mortalidade em 5 anos = 60%

30 a 50% dependentes nas AVDs.

Risco de AVE em adultos > 55 anos = 1:6.

Fisiopatologia

Fisiopatologia



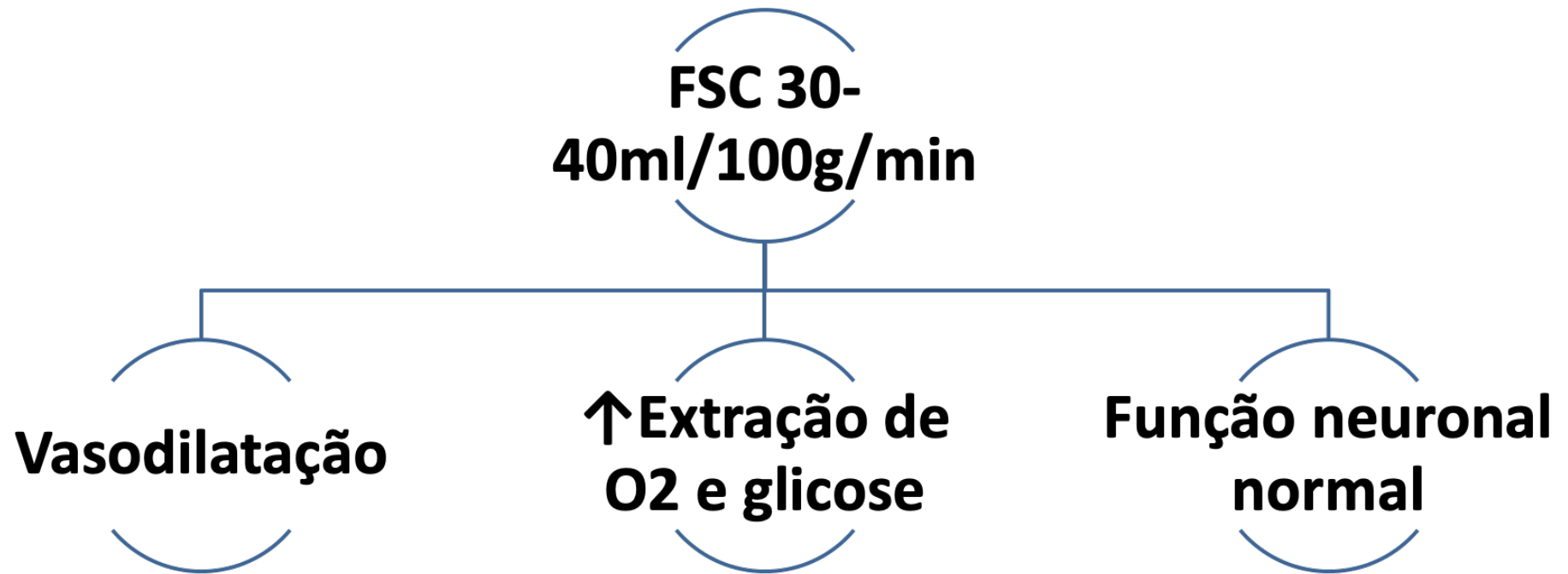
Fisiopatologia

1000ml/sangue/cérebro/minuto

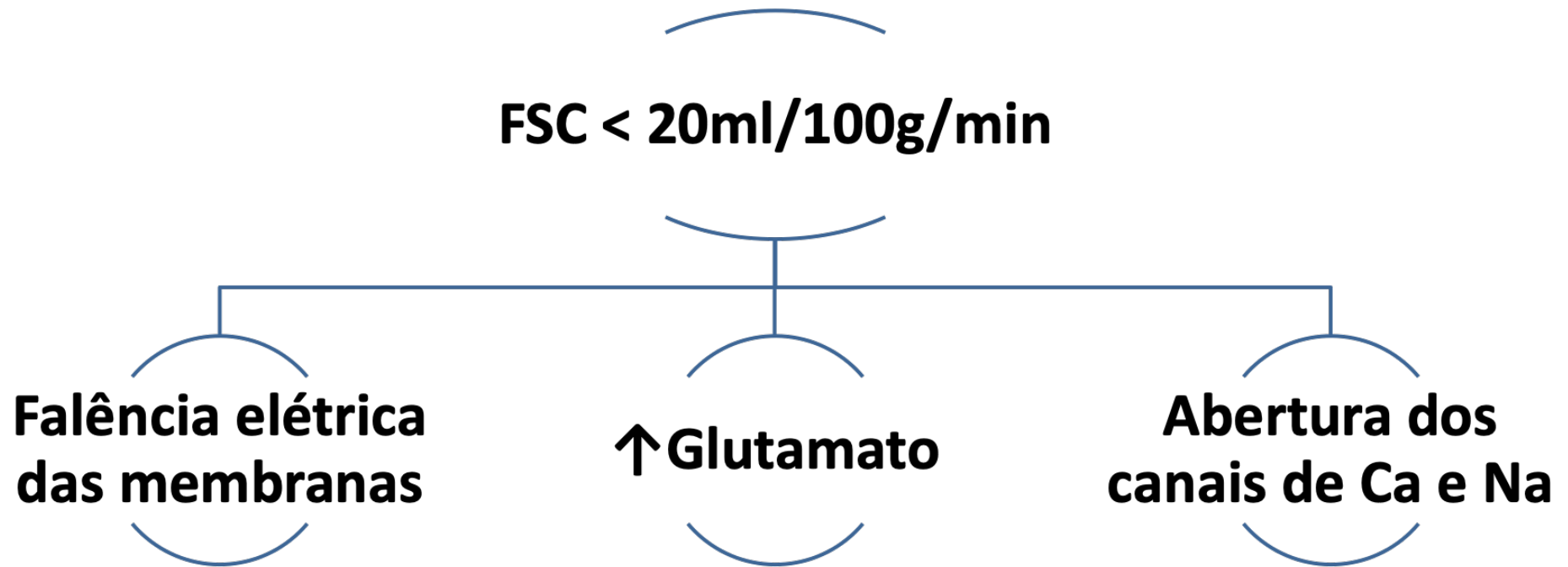
FSC 50 -
60ml/100g/min

Função Neuronal
Normal

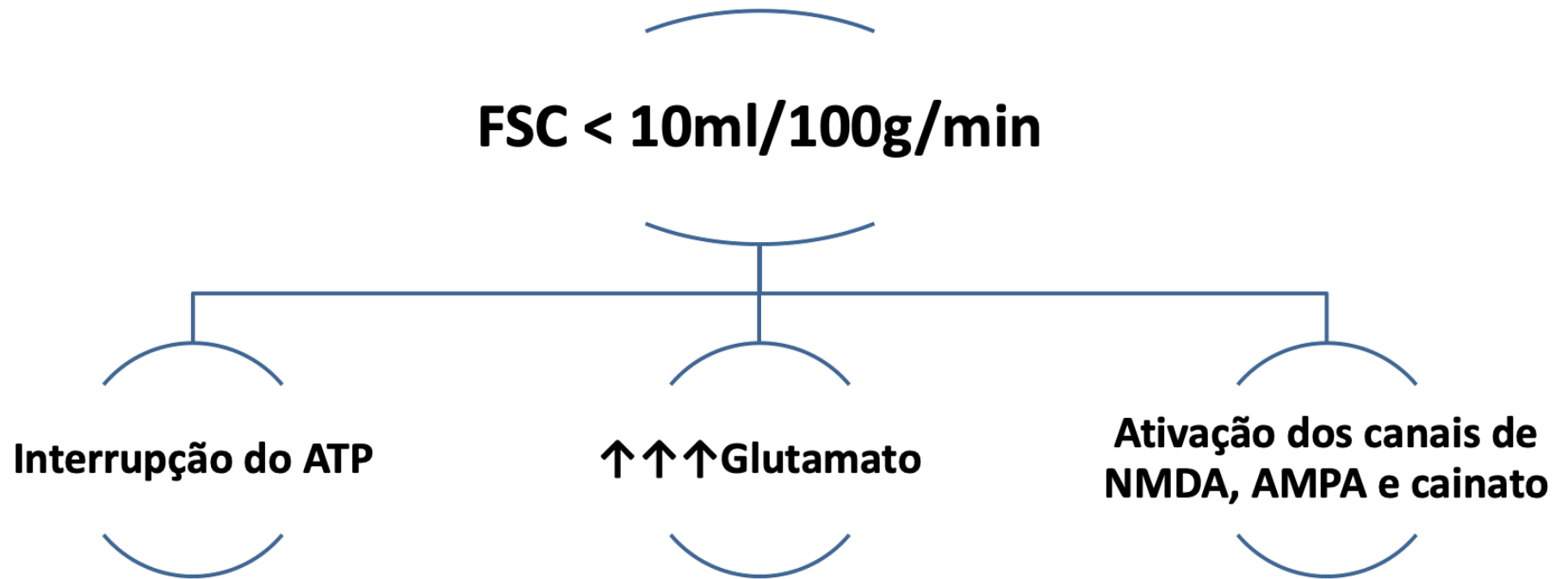
Cascata Isquêmica



Cascata Isquêmica



Cascata Isquêmica



Fisiopatologia

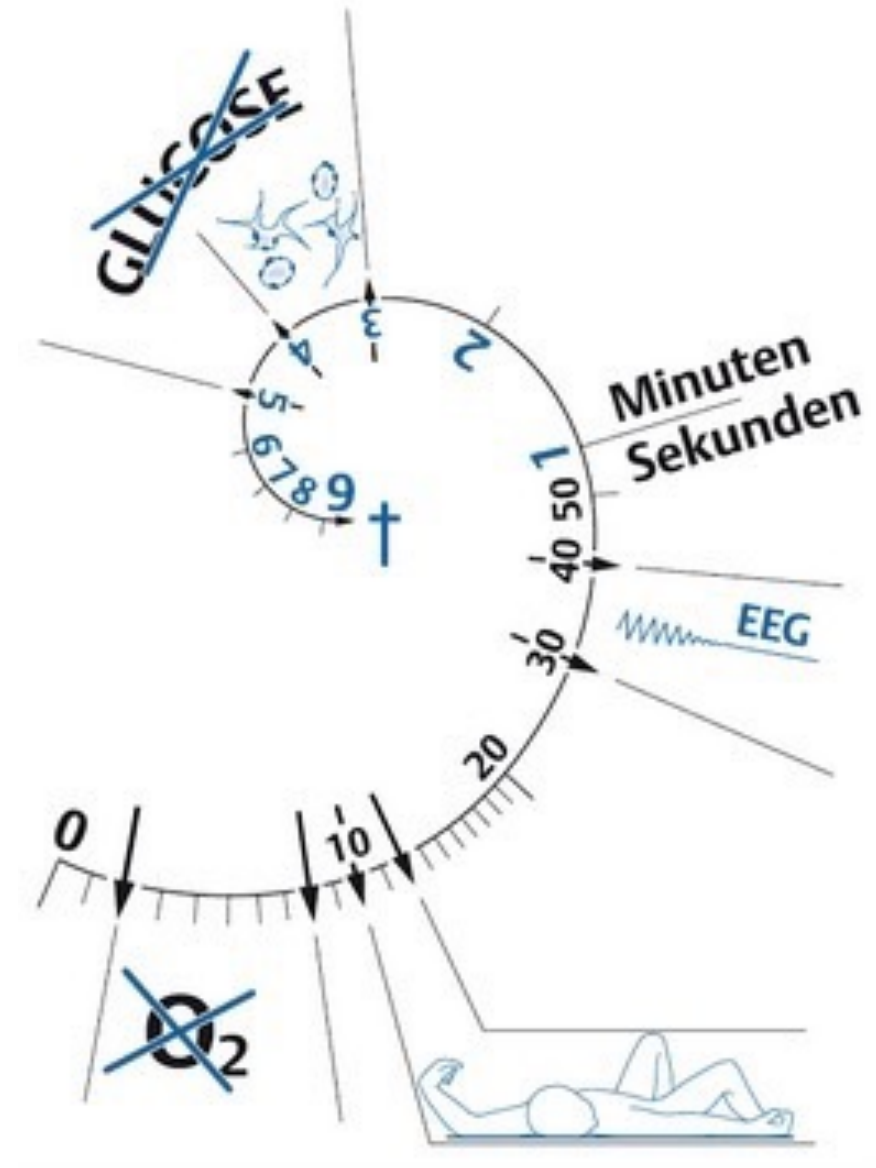2 – 8s → Todo oxigênio livre é consumido

10s → Inconsciência

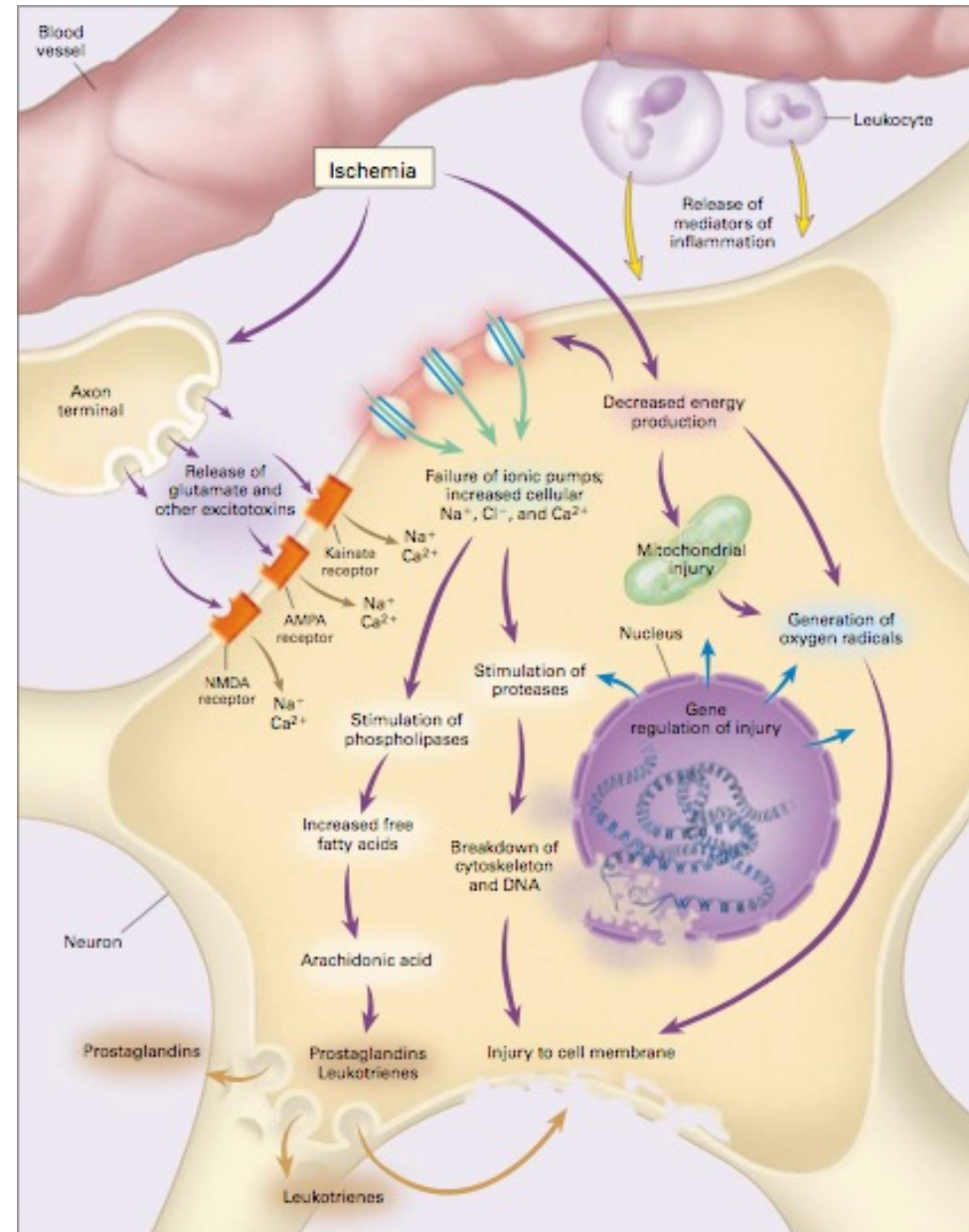
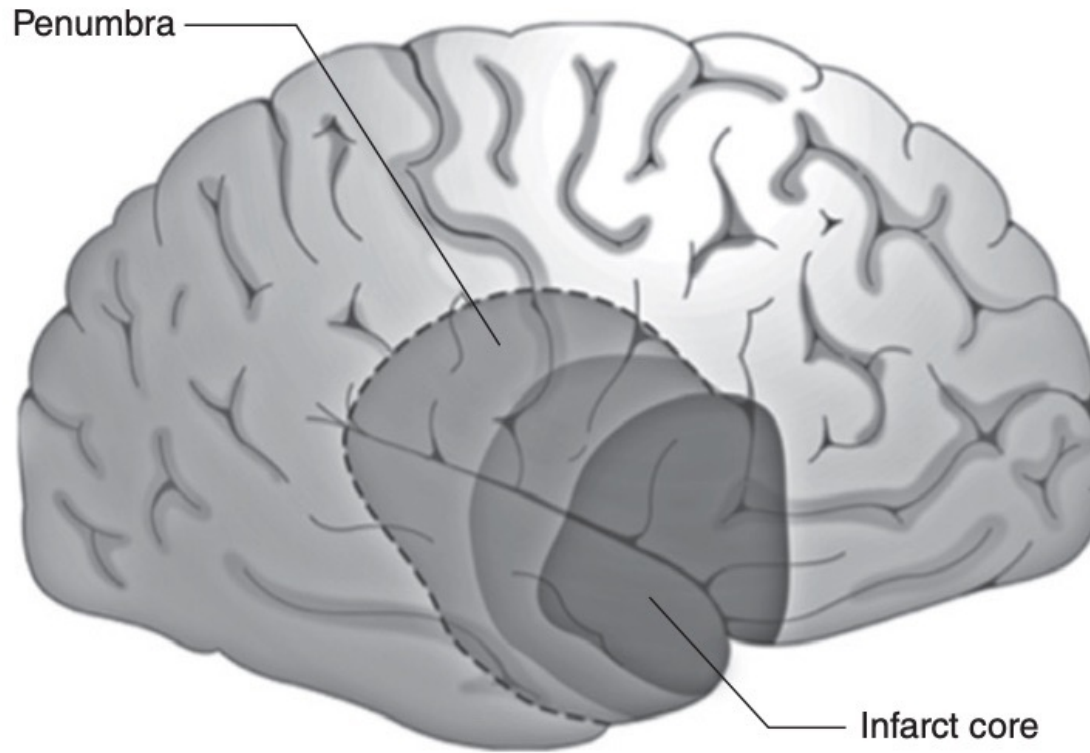
30 – 40s → EEG isoelétrico

3 – 4 minutos → Focos irreversíveis de necrose


9 minutos → Morte cerebral



Cascata Isquêmica



Área de Penumbra Isquêmica

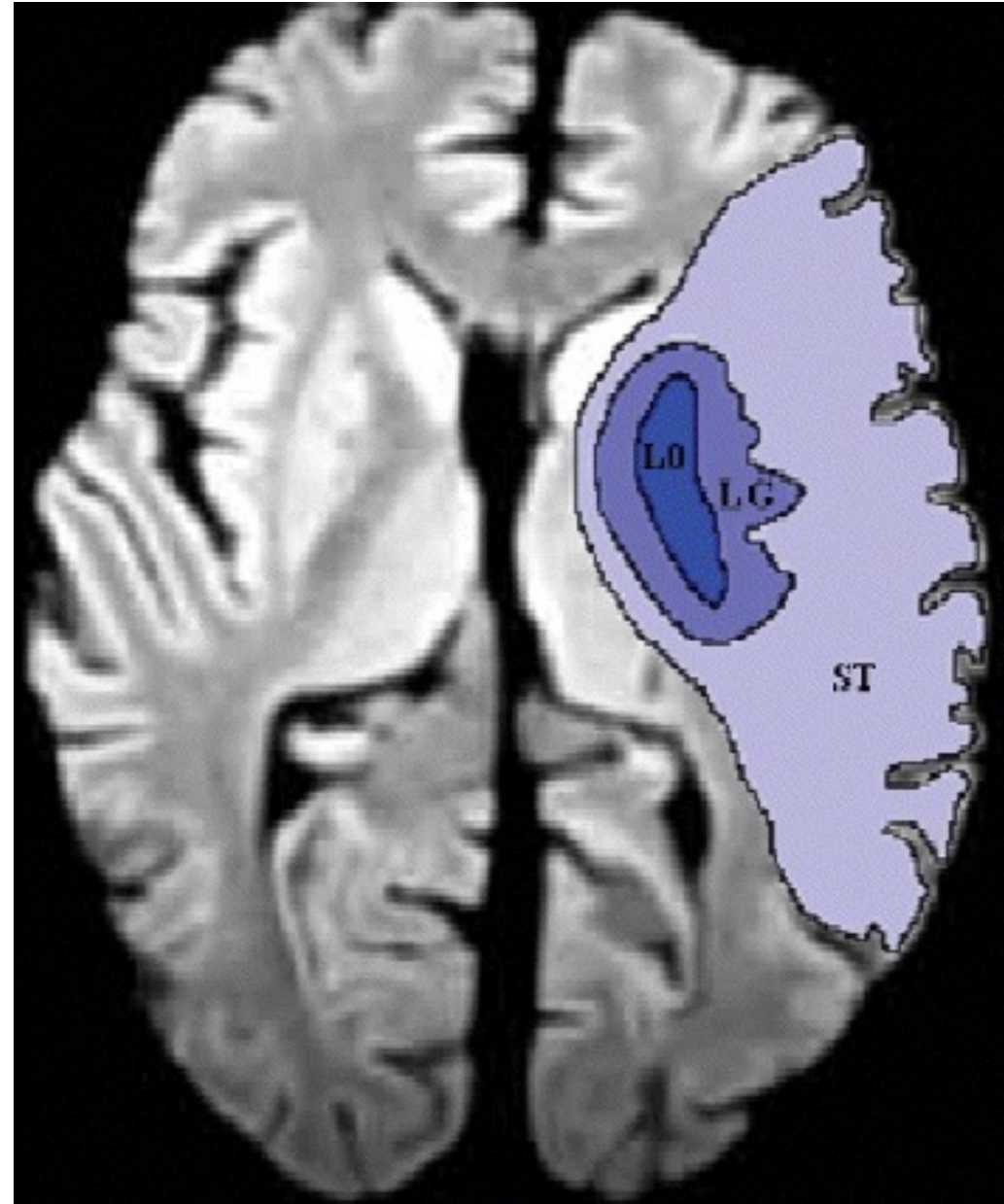


Área de Penumbra Isquêmica

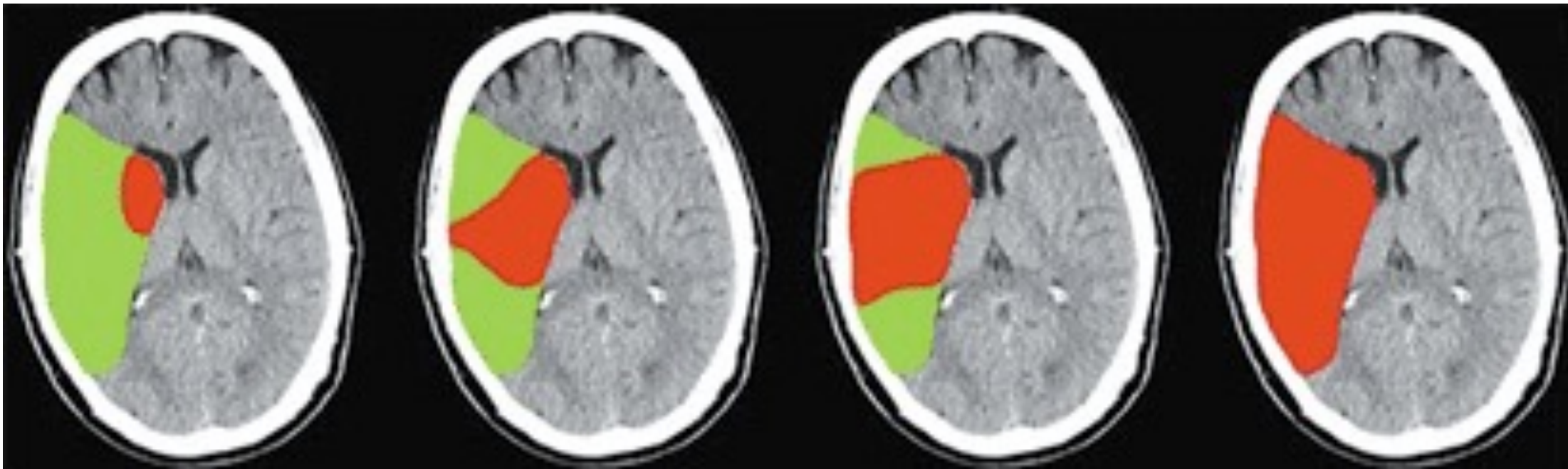
Tecido cerebral com lesão reversível.

Região que circunda o centro de lesão, com fluxo sanguíneo entre 20 e 40% do normal.

Esta área sobrevive algum tempo as custas da extração aumentada de O₂.



Área de Penumbra Isquêmica



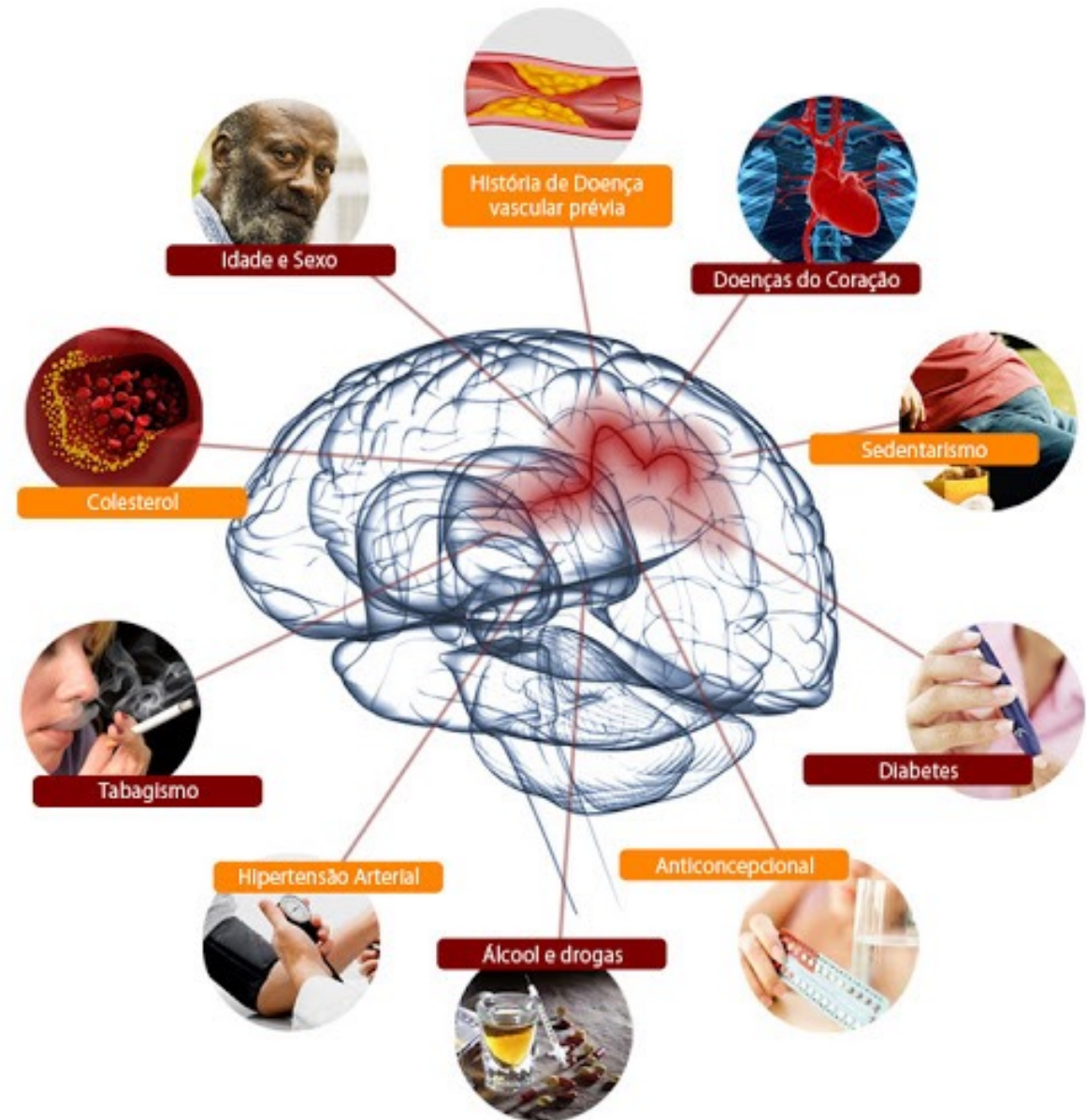Fatores de Risco

Modificáveis

- HAS
- DM
- Dislipidemia
- DAC prévia
- Tabagismo

Não modificáveis

- Idade avançada
- Sexo masculino
- Etnia negra
- História familiar positiva



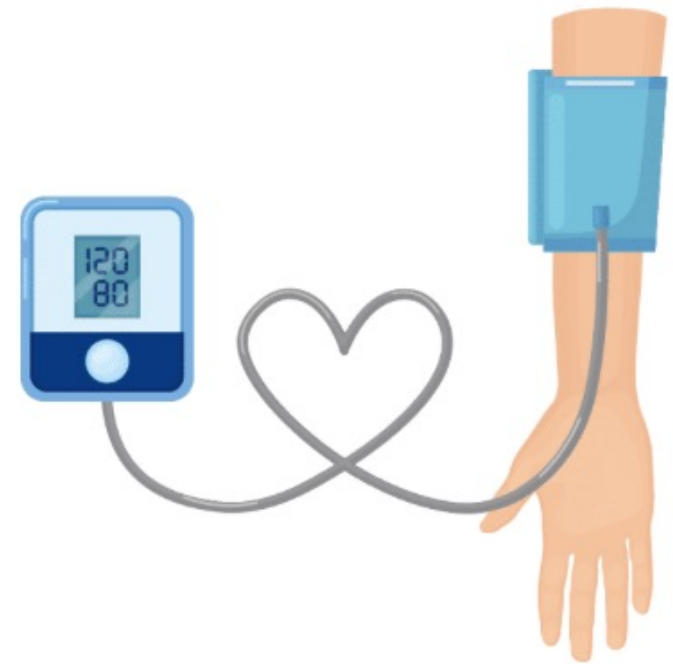
Fatores de Risco

HAS → risco 4 x maior.

DM → risco 6 x maior.

Dislipidemia → RR 1,5.

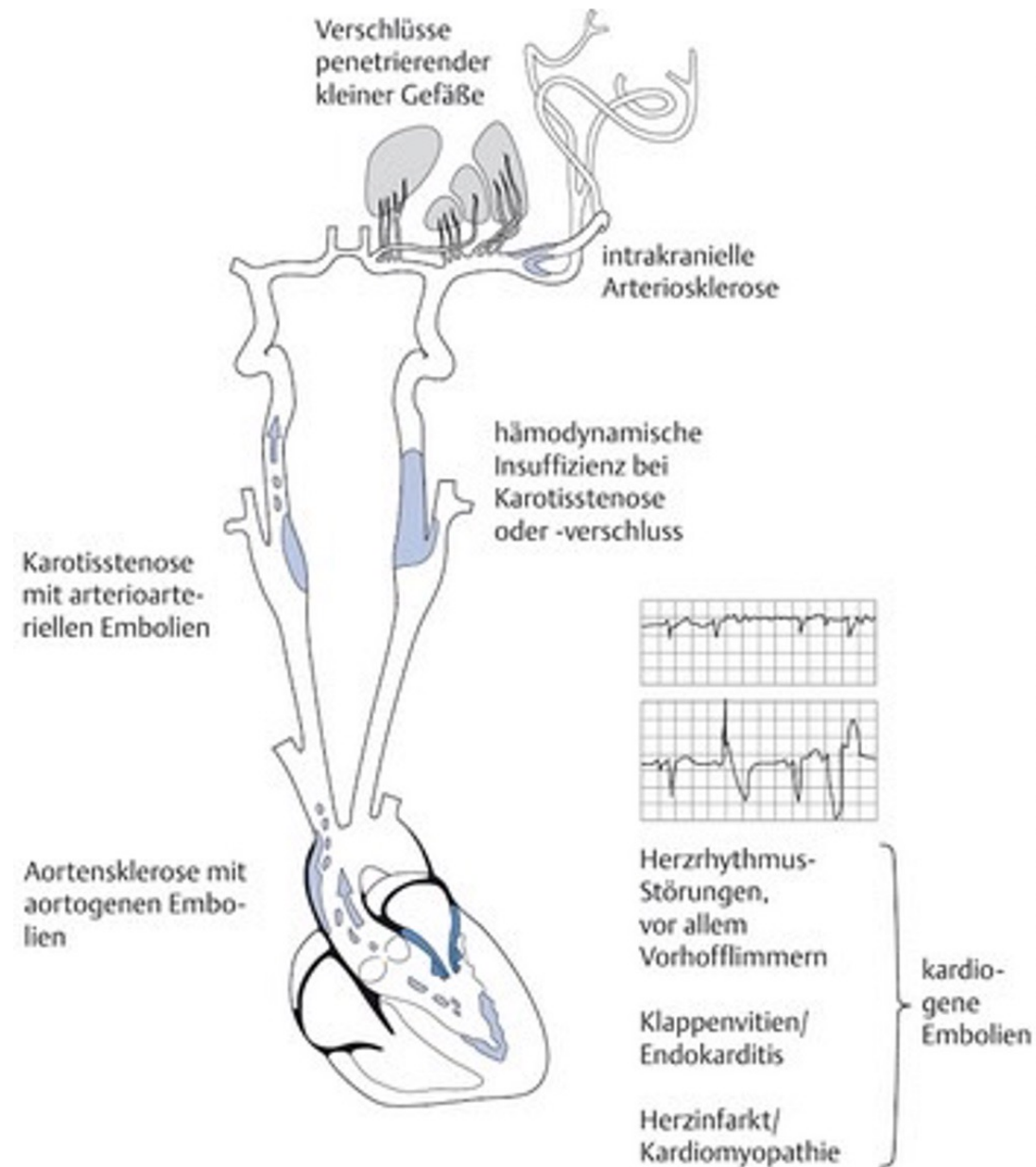
Tabagismo → risco 1,9 x maior.



Classificação TOAST

Trial of Org 10172 in Acute Stroke Treatment (1993)

1. Doença de grandes vasos;
 - Embolia vaso – vaso ou hipofluxo
2. Doença de pequenos vasos;
 - Síndromes Lacunares (\downarrow 15mm)
3. Cardioembolismo;
 - FOP; FA; ICC; Trombos
4. Outras etiologias;
 - Vasculites; Trombofilias; Dissecções
5. Etiologia indeterminada.



Etiologia

Aterosclerose de grandes vasos → 20%

Aterosclerose de pequenos vasos → 20%

Cardioembolia → 30%

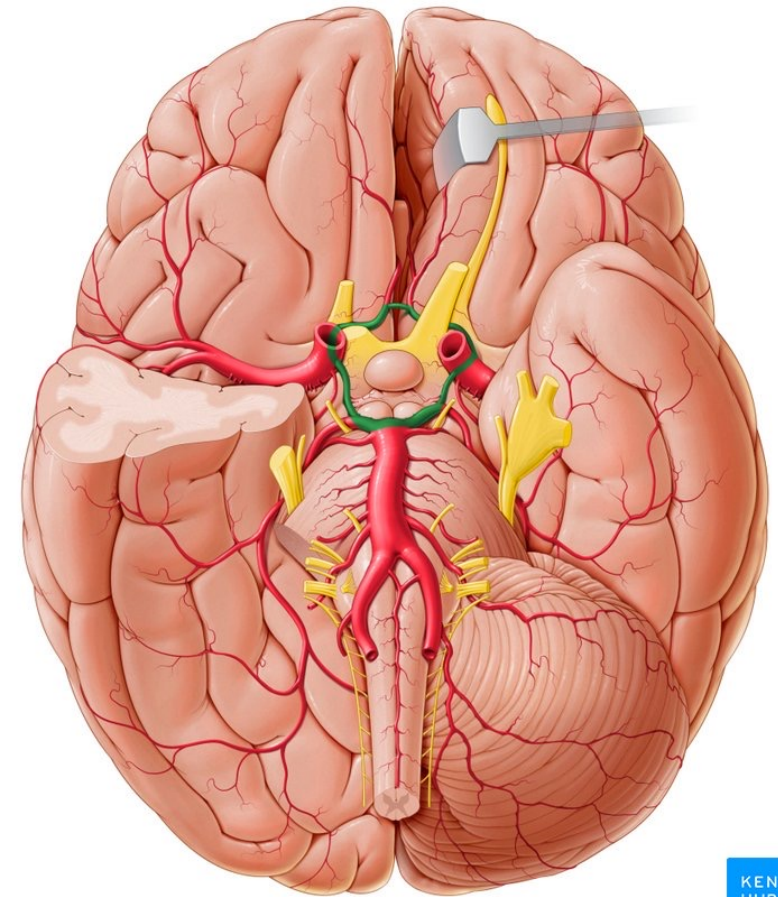
Dissecção de artérias cervicais ou intracranianas, estados de hipercoagulabilidade, etc. → 3%

Etiologia desconhecida → 27%

Classificação Sindrômica de Bamford

Bamford, 1993

1. Sd. circulação anterior total
2. Sd. circulação anterior parcial
3. Sd. circulação posterior
4. Sds. lacunares



Sd. Circulação Anterior Total

Distúrbio de função cortical:

- afasia;
- apraxia;
- agnosia;
- negligência;
- anosognosia;

Hemianopsia homônima

Déficit sensitivo e/ou motor envolvendo, ao menos, duas destas áreas:

- face;
- membro superior;
- membro inferior.

Sd. Circulação Anterior Parcial

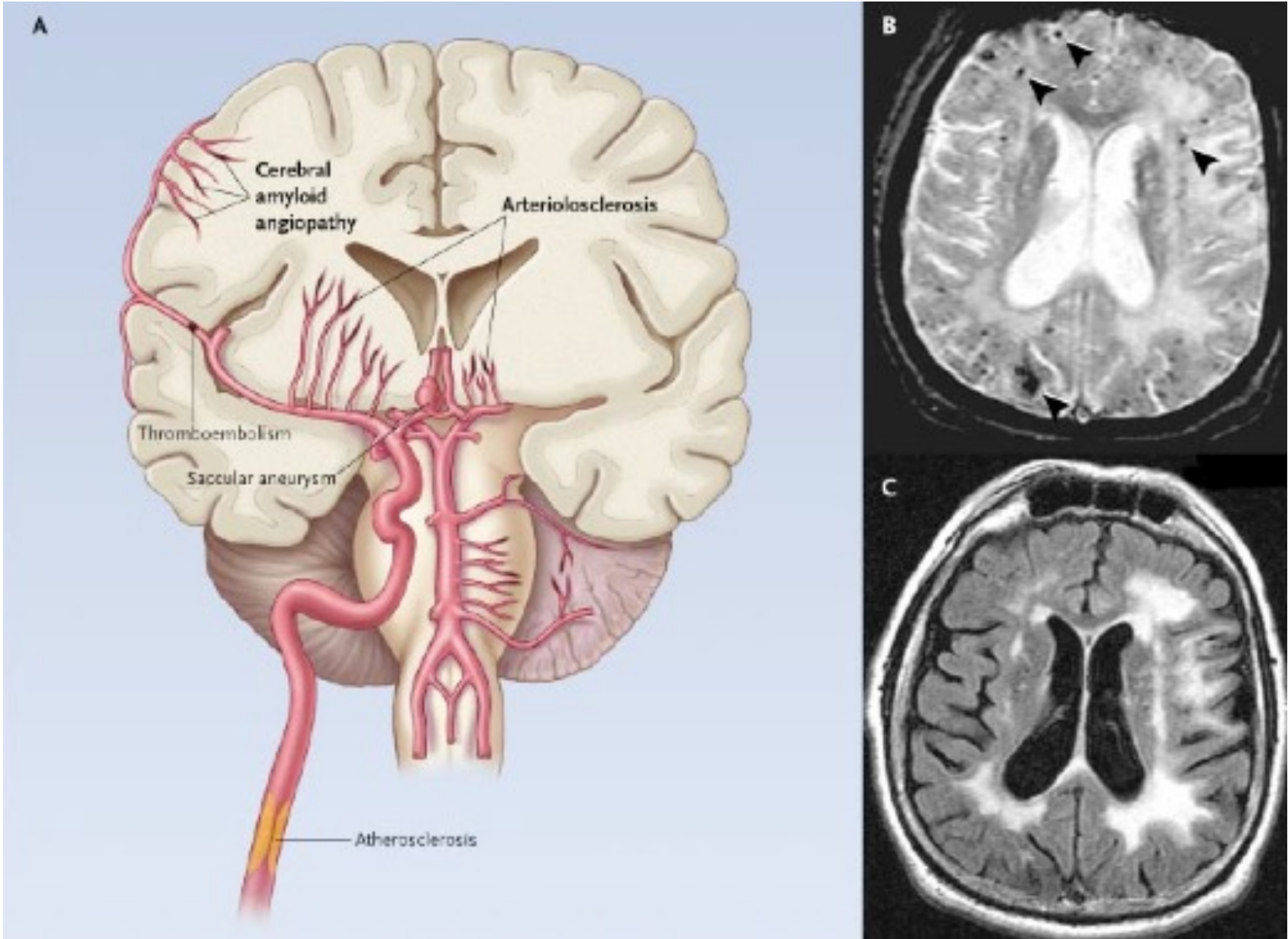
- Déficit sensitivo-motor + hemianopsia;
- Déficit sensitivo-motor + disfunção cortical;
- Disfunção cortical + hemianopsia;
- Disfunção cortical + déficit motor puro (monoparesia);
- Disfunção cortical isolada.

Sd. Circulação Posterior

- Paralisia de nervo craniano (única ou múltipla) ipsilateral mais déficit sensitivo-motor contralateral;
- Déficit sensitivo-motor bilateral;
- Alteração dos movimentos conjugados dos olhos;
- Disfunção cerebelar sem déficit de trato longo ipsilateral;
- Hemianopsia isolada ou cegueira cortical.

Síndromes Lacunares

- Déficit motor puro proporcionado;
- Déficit sensitivo puro proporcionada;
- Déficit sensitivo-motor proporcionado;
- Disartria (*clumsy hand*);
- Hemiparesia atáxica proporcionada;
- Ausência de déficit cognitivo, como afasia ou distúrbio visuoespacial, e de distúrbio de campo visual.



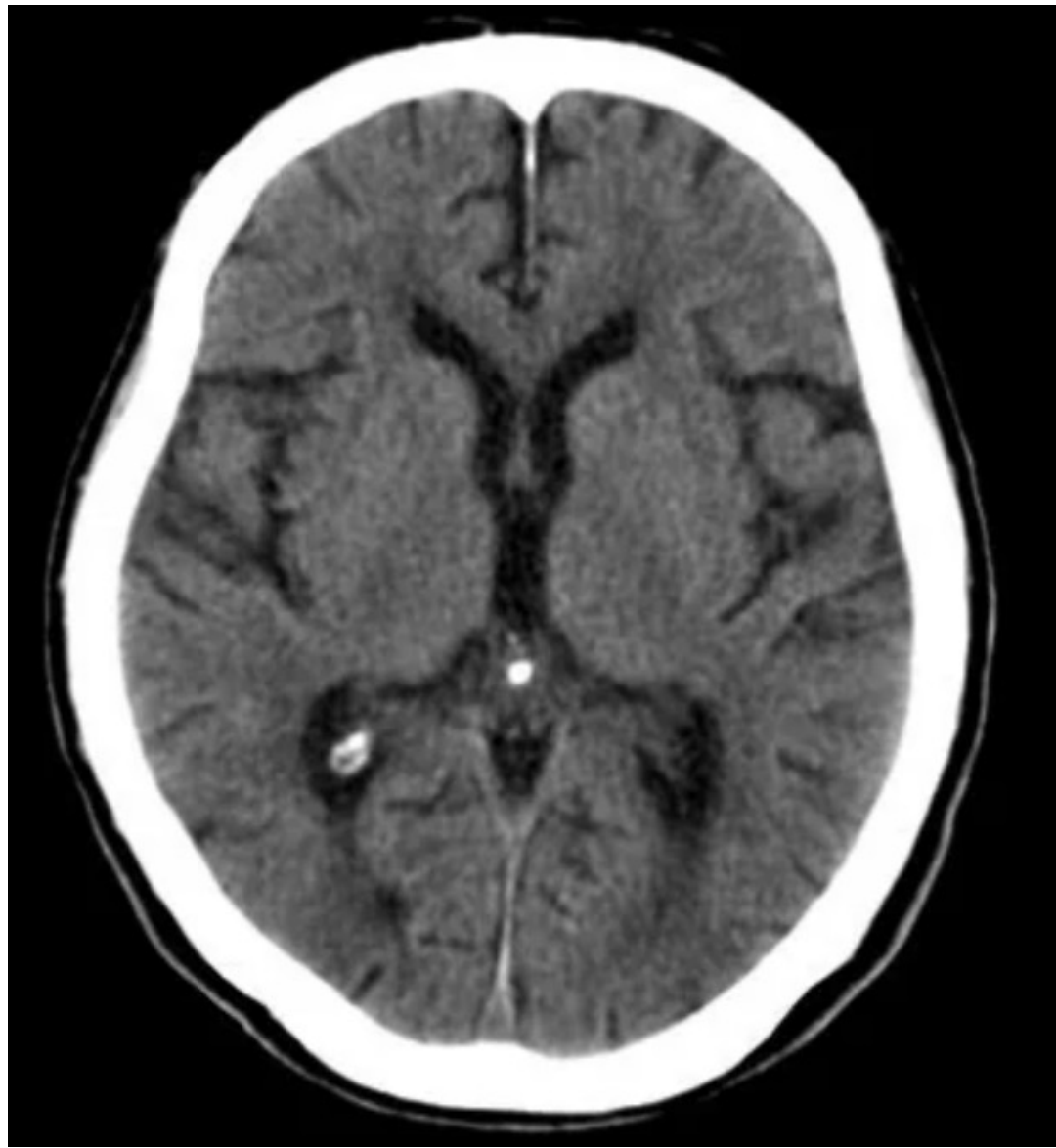Exames Complementares

Tomografia Computadorizada de Crânio

A TC de crânio tem uma função primordial: diferenciar o AVCI do AVCH, pois as hemorragias aparecem imediatamente após sua instalação.

Considerar que podem demorar horas para que uma lesão isquêmica seja visível por essa técnica.

A TC com perfusão é uma técnica que utiliza contraste e é capaz de identificar as áreas de isquemia e de penumbra.

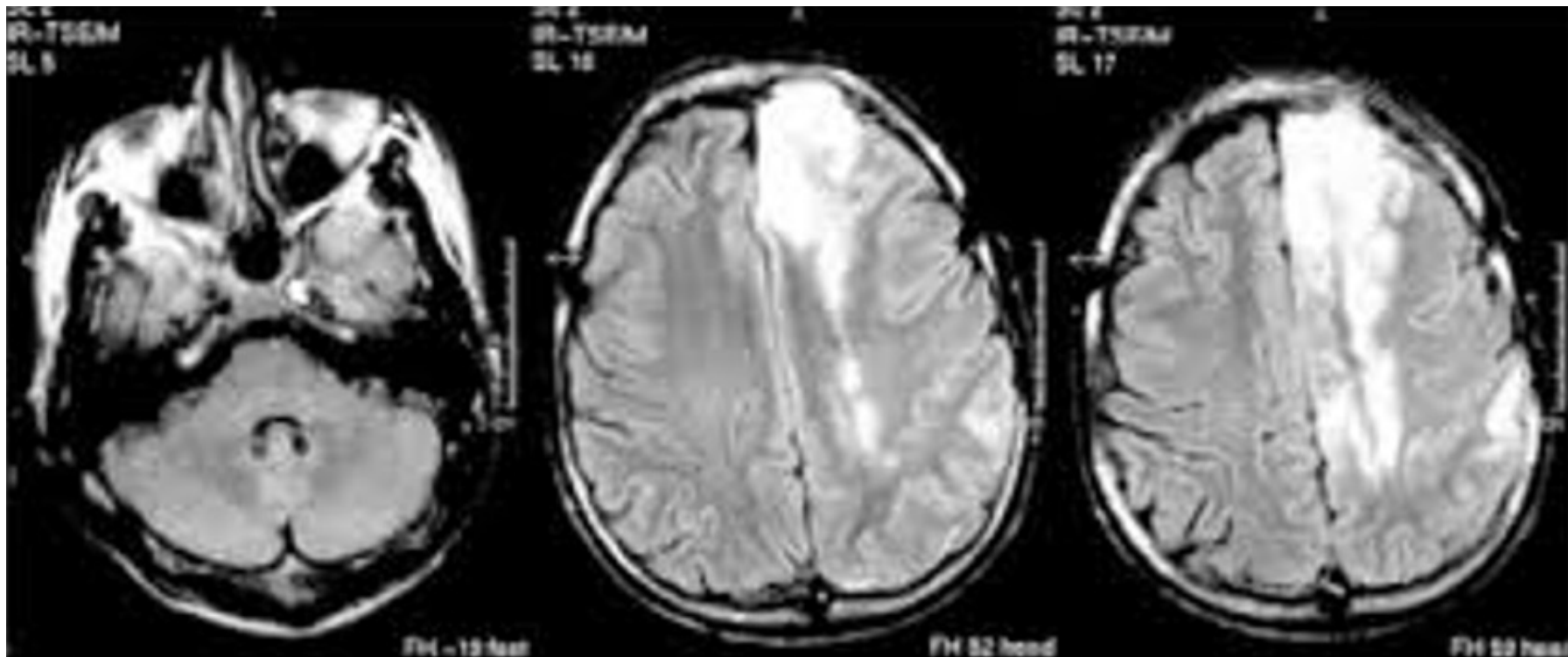


Ressonância Nuclear Magnética

No AVCI, a RNM com difusão mostra um hipersinal, e o mapa do coeficiente aparente de difusão (em inglês, *apparent diffusion coefficient* [ADC]) revela hipossinal.

Na sequência de inversão–recuperação com atenuação de fluido (em inglês, *fluid attenuation inversion recovery* [Flair]), as alterações decorrentes do AVCI surgem após 4,5 horas.

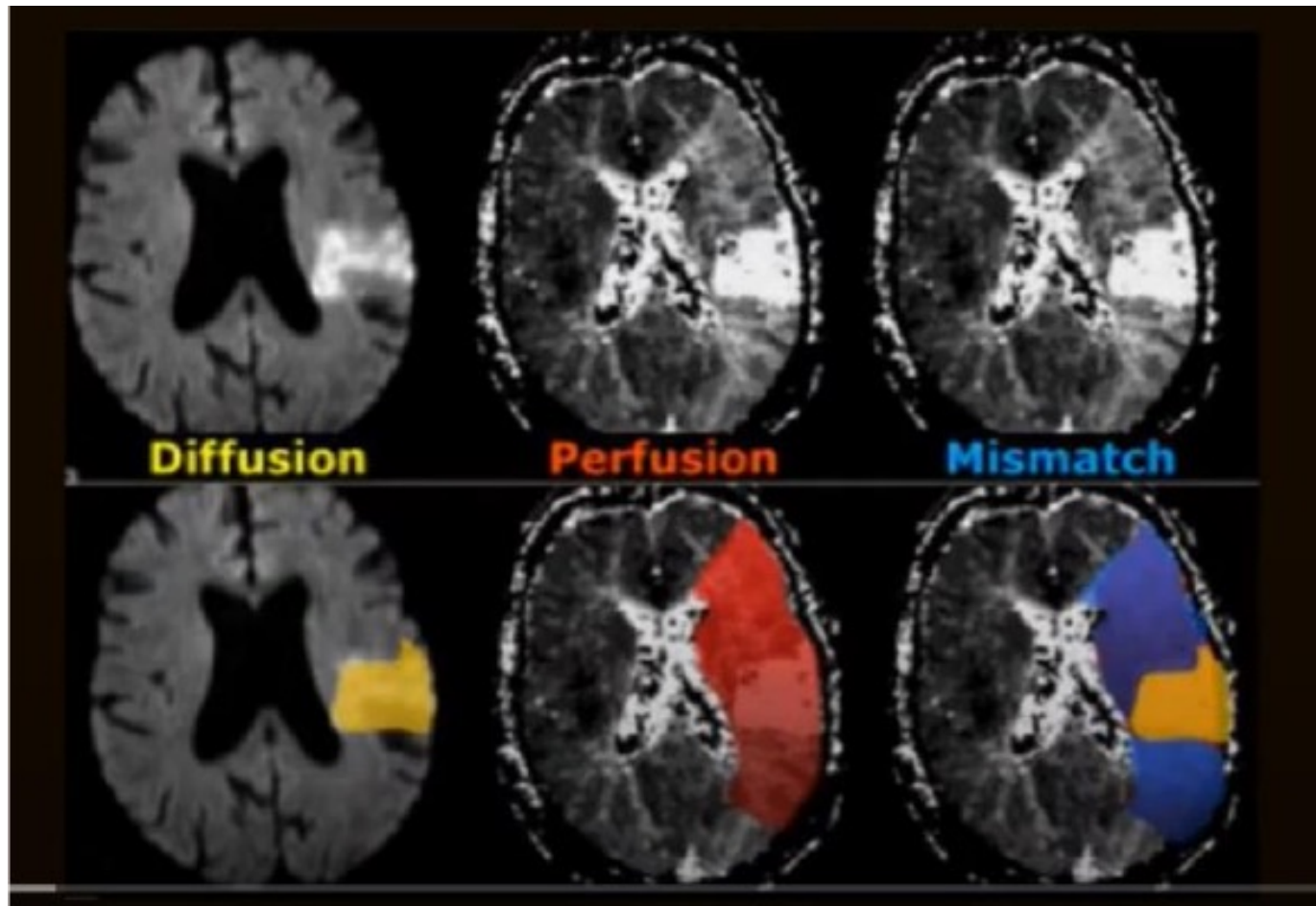
Se o paciente chega à unidade de emergência com tempo de início de sintomas desconhecido, ele pode realizar a RNM com difusão, para confirmar o AVCI, e a Flair, que, se normal, sugere que o evento ocorreu há menos de 4,5 horas.



RNM com difusão confirma o AVCI - Flair, se normal, sugere que o evento ocorreu há menos de 4,5 horas.

Ressonância Nuclear Magnética

***Mismatch* difusão–perfusão:** por meio desse método, é possível determinar, assim como na TC com perfusão, as áreas de isquemia (difusão) e penumbra (perfusão), calculando-se a diferença entre elas. Um *mismatch* favorável é aquele em que a penumbra tem uma área 20% superior à da isquemia.

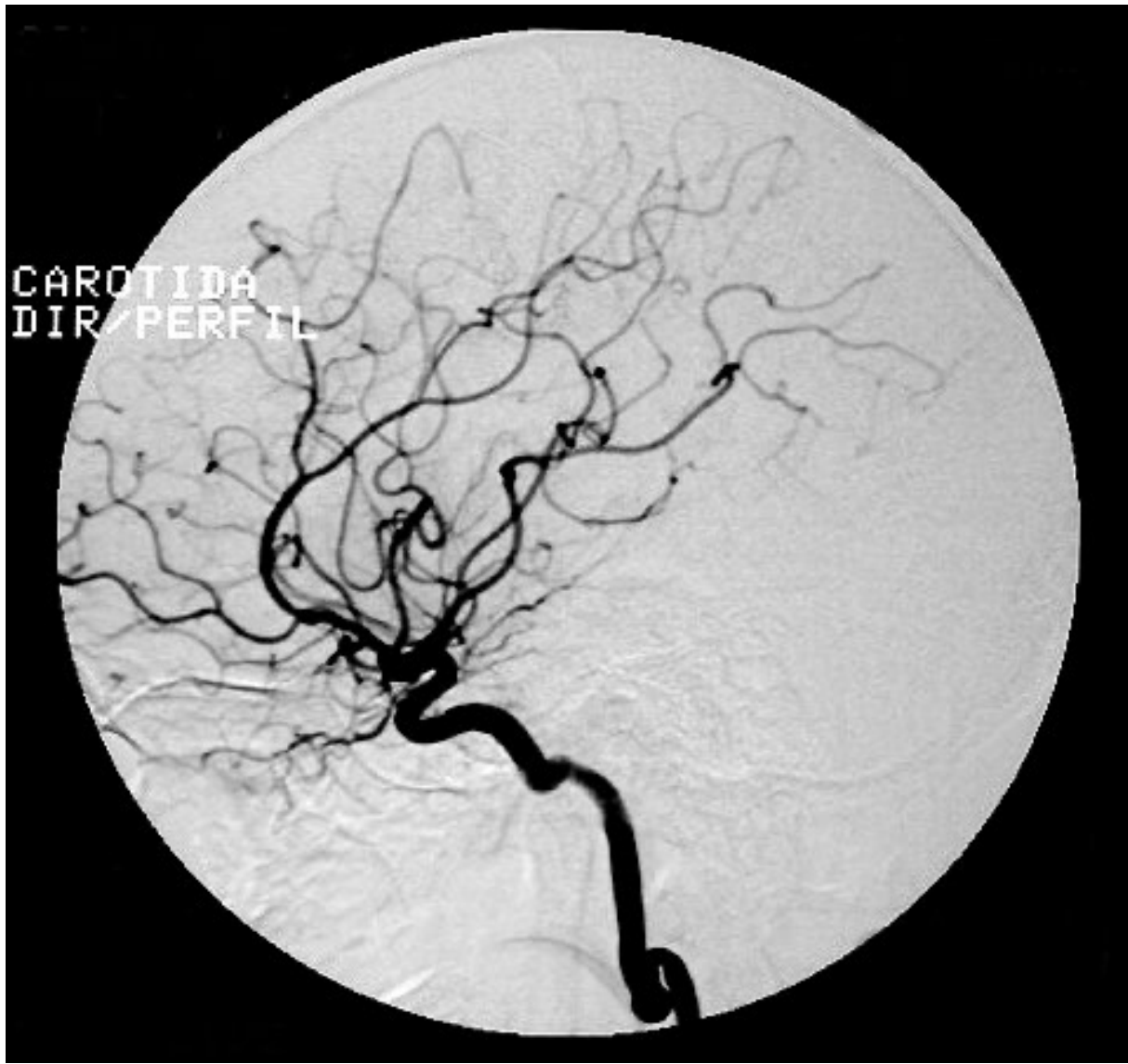


Mismatch favorável = penumbra (perfusão) tem uma área 20% superior à da isquemia (difusão)

Arteriografia Digital

A angiografia ou arteriografia é um exame invasivo, realizado por cateterismo femoral ou braquial. É considerado o padrão-ouro para o diagnóstico de estenoses e oclusões vasculares, bem como para o diagnóstico de aneurismas cerebrais.

CAROTIDA
DIR/PERFIL



Doença de Grandes Artérias

Artéria Carótida

Artéria Cerebral Anterior

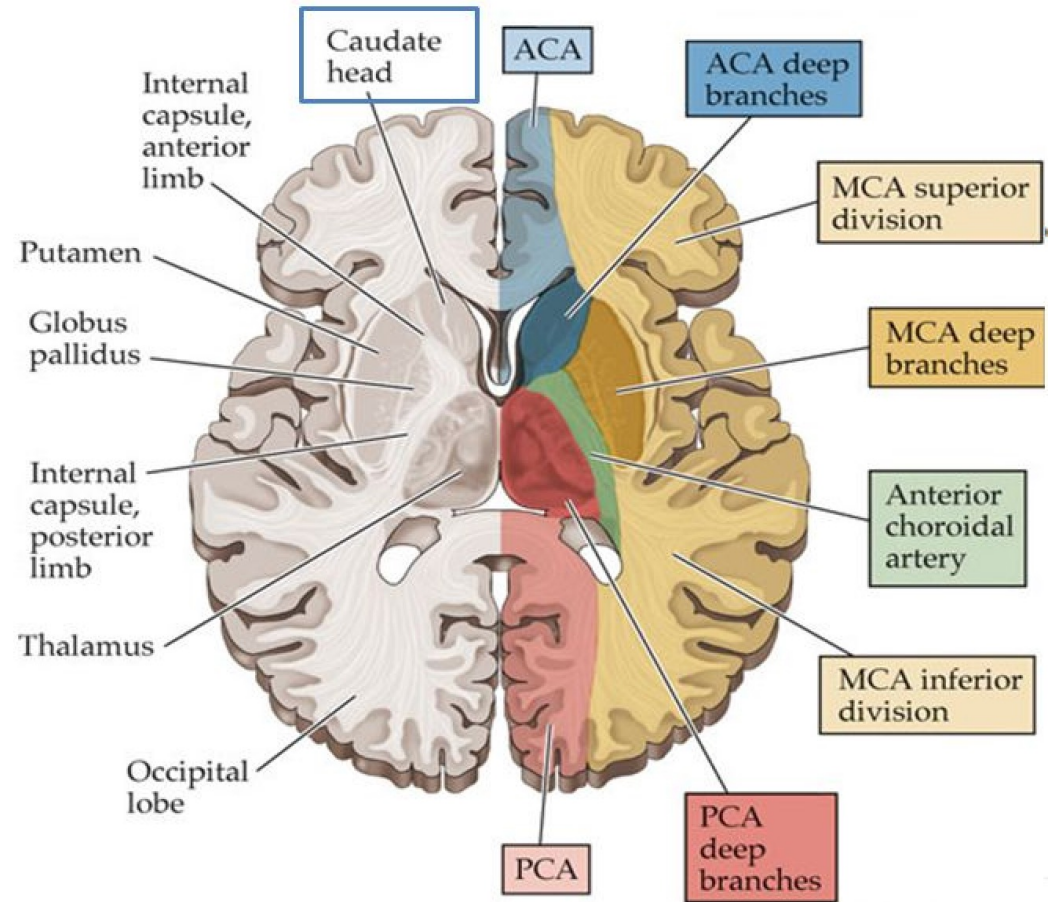
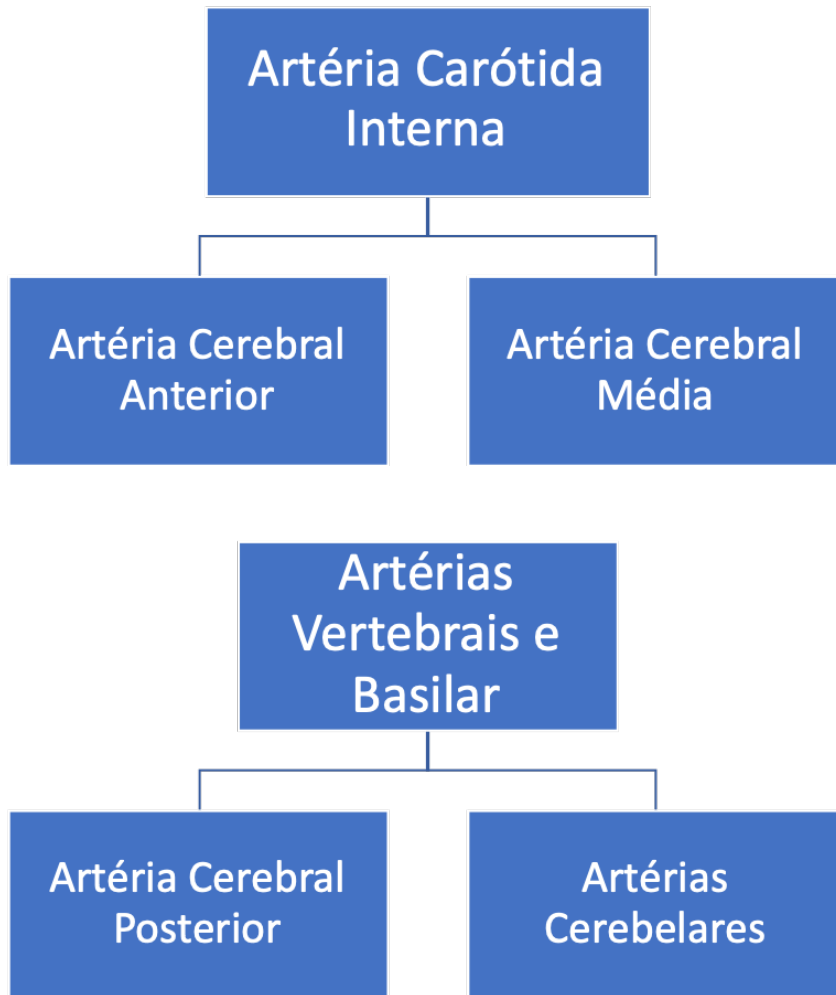
Artéria Cerebral Média

Artéria Cerebral Posterior

Artéria Basilar

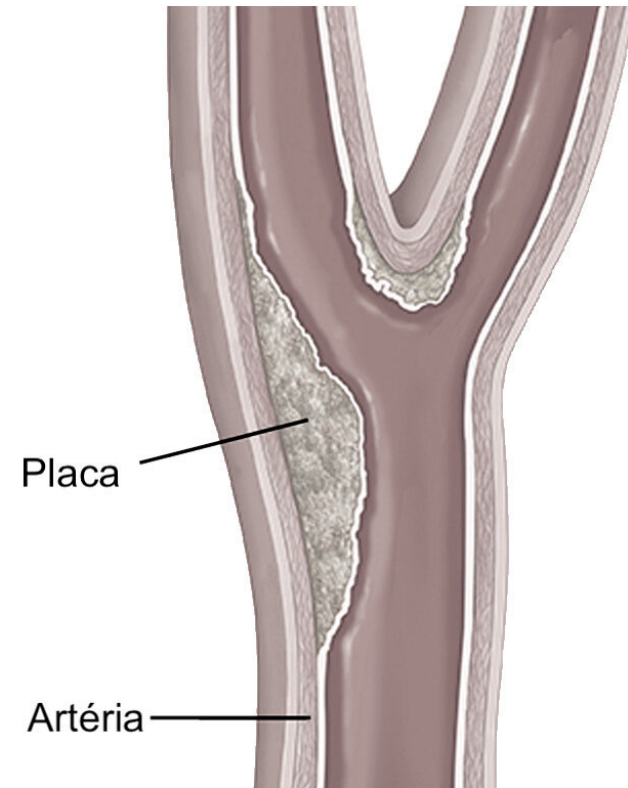
Artéria Vertebral

Territórios Vasculares



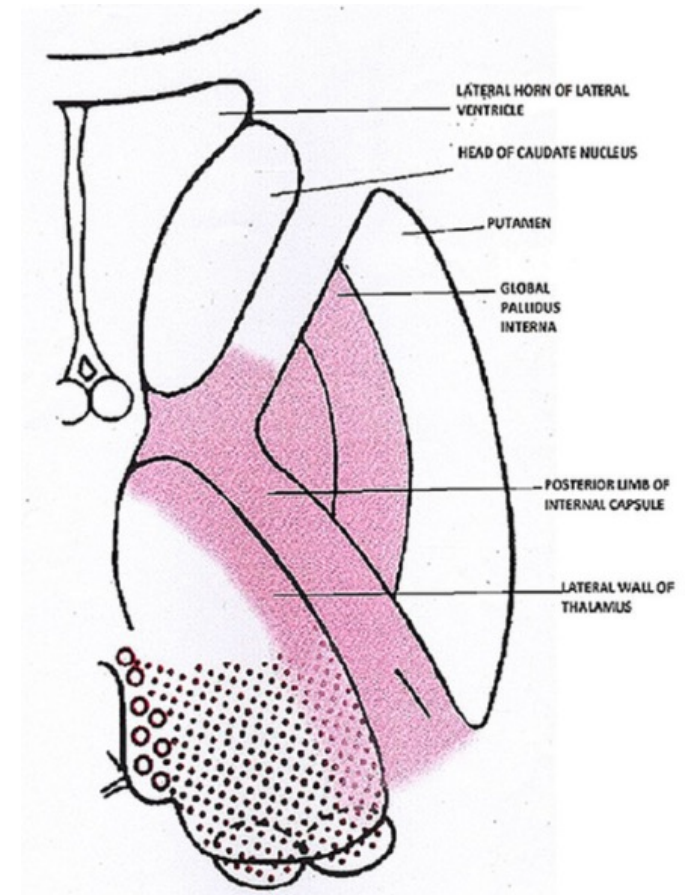
Artéria Carótida

- Pode ocorrer infarto cerebral por embolia vaso-vaso, que é a causa mais importante, ou por hipofluxo.



Artéria Coróideia Anterior

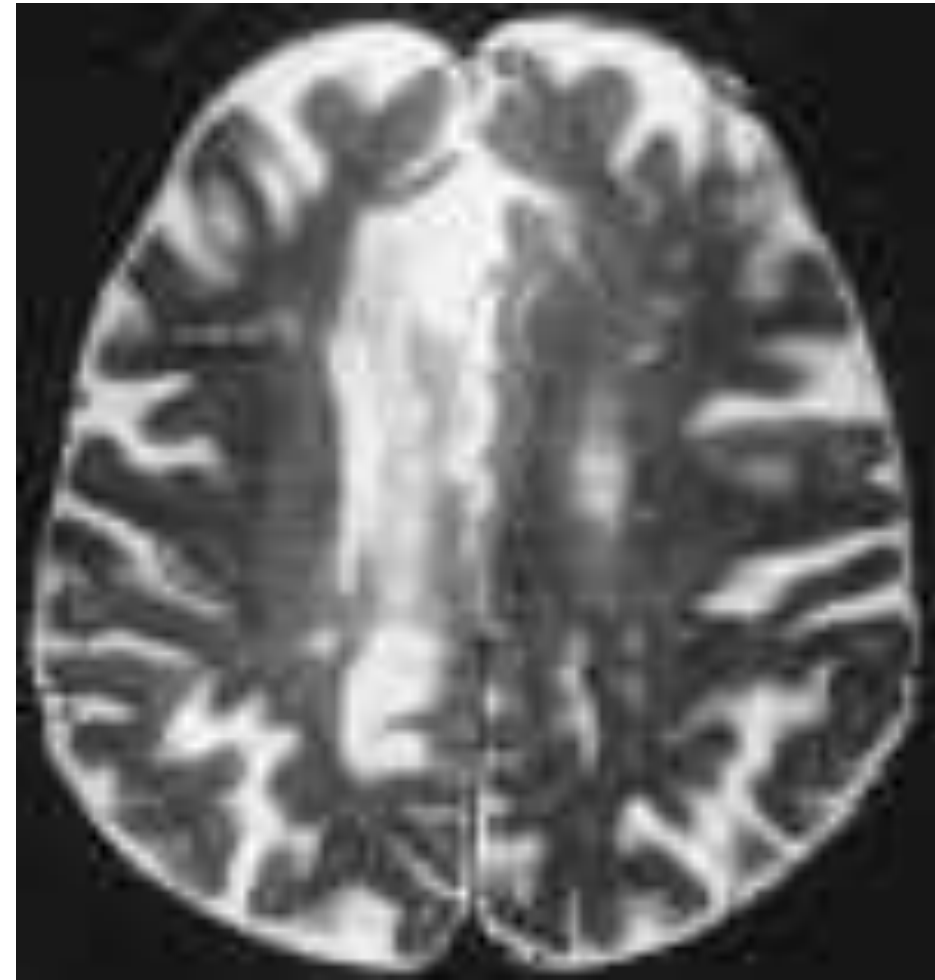- Artéria que nasce na carótida interna e irriga o segmento posterior da cápsula interna.
- Hemiparesia contralateral completa e proporcionada (fibras corticoespinhais do braço posterior da cápsula interna).
- Hemihipoestesia contralateral (fibras talamocorticais do braço posterior da cápsula interna).
- Ataxia cerebelar contralateral.
- Hemianopsia homônima (trato óptico).

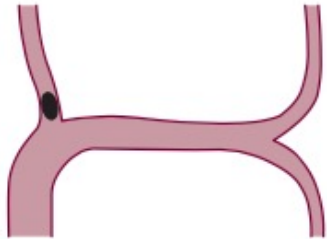


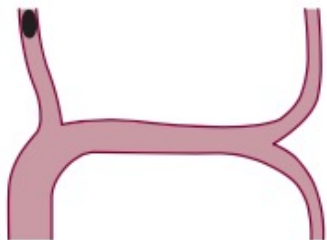




Artéria Cerebral Anterior (ACA)

Clínica

- Hemiparesia incompleta e desproporcionada de predomínio crural, com hipoestesia de MI.
- Se bilateral, pode ocorrer disfunção cognitiva, indiferença afetiva (abulia), paraparesia ou paraplegia.
- ACA direita → Heminégligência à direita.



Anterior cerebral artery	Entire territory				<p>Incontinence Contralateral hemiplegia Abulia Transcortical motor aphasia or motor and sensory aphasia Left limb dyspraxia</p>
	Distal				<p>Contralateral weakness of leg, hip, foot and shoulder Sensory loss in foot Transcortical motor aphasia or motor and sensory aphasia Left limb dyspraxia</p>

Artéria Cerebral Média (ACM)

Sd. Tronco da ACM

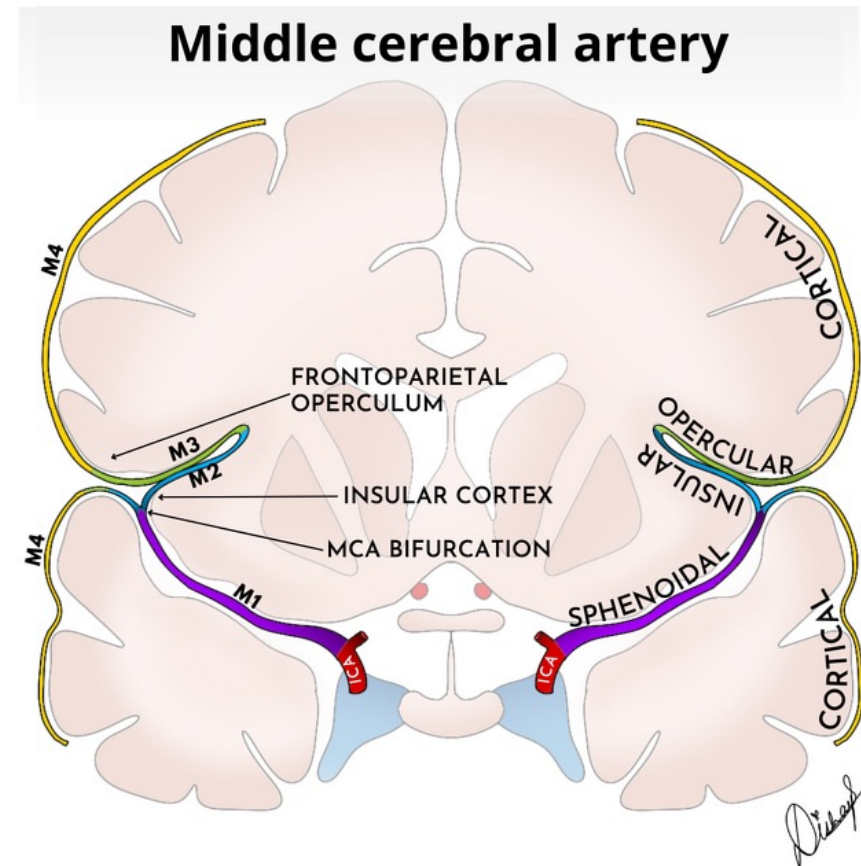
- Paresia e perda sensorial contralateral.
- Infarto Maligno de ACM (< 50% da distribuição da ACM).
- ACME: Afasia Global.
- ACMD: Negligência hemiespacial esquerda.

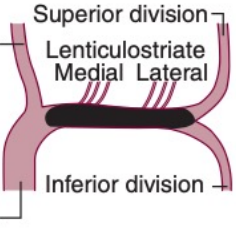


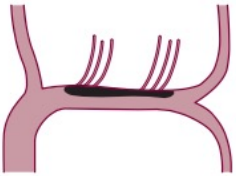


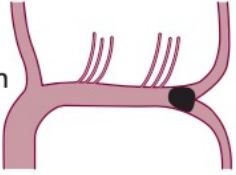


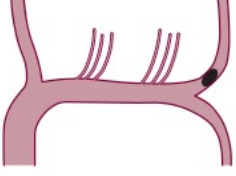
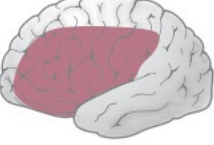

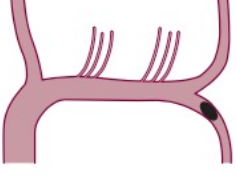


Sd. do Ramo Superior da ACM

- Hemiparesia completa e desproporcionada de predomínio braquial com agrafestesia e prejuízo do tato epicrítico.
- ACME: Afasia de Broca.
- ACMD: Heminégligência à esquerda.

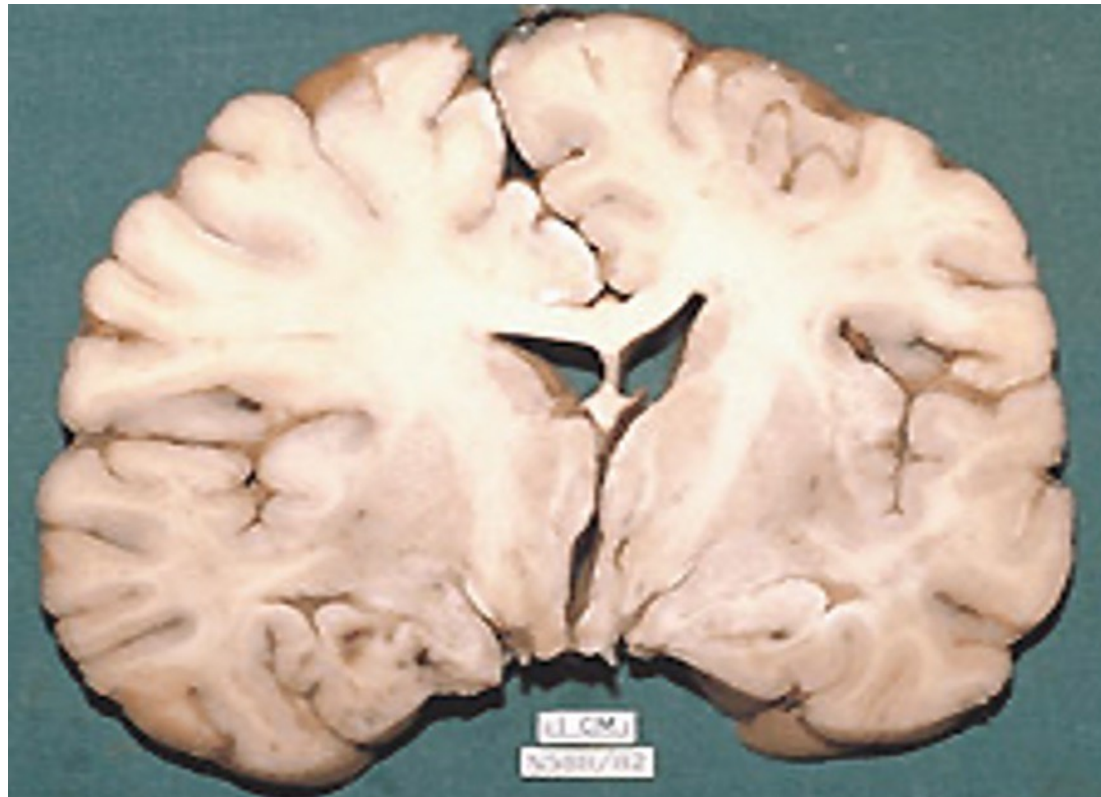Sd. do Ramo Inferior da ACM

- Hemianopsia ou quadrantanopsia superior.
- ACME: Afasia de Wernicke.
- ACMD: Heminégligência à esquerda.



Lesion	Artery occluded	Infarct, surface	Infarct, coronal section	Clinical manifestations
Anterior cerebral Entire territory	 <p>Superior division Lenticulostriate Medial Lateral Inferior division Internal carotid</p>			<p>Contralateral gaze palsy, hemiplegia, hemisensory loss, spatial neglect, hemianopsia Global aphasia (if on left side) May lead to coma secondary to edema</p>
Deep				<p>Contralateral hemiplegia, hemisensory loss Transcortical motor and/or sensory aphasia (if on left side)</p>
Middle cerebral artery Parasyllvian				<p>Contralateral weakness and sensory loss of face and hand Conduction aphasia, apraxia and Gerstmann syndrome (if on left side) Constructional dyspraxia (if on right side)</p>
Superior division				<p>Contralateral hemiplegia, hemisensory loss, gaze palsy, spatial neglect Broca's aphasia (if on left side)</p>
Inferior division				<p>Contralateral hemianopsia or upper quadrant anopsia Wernicke's aphasia (if on left side) Constructional dyspraxia (if on right side)</p>

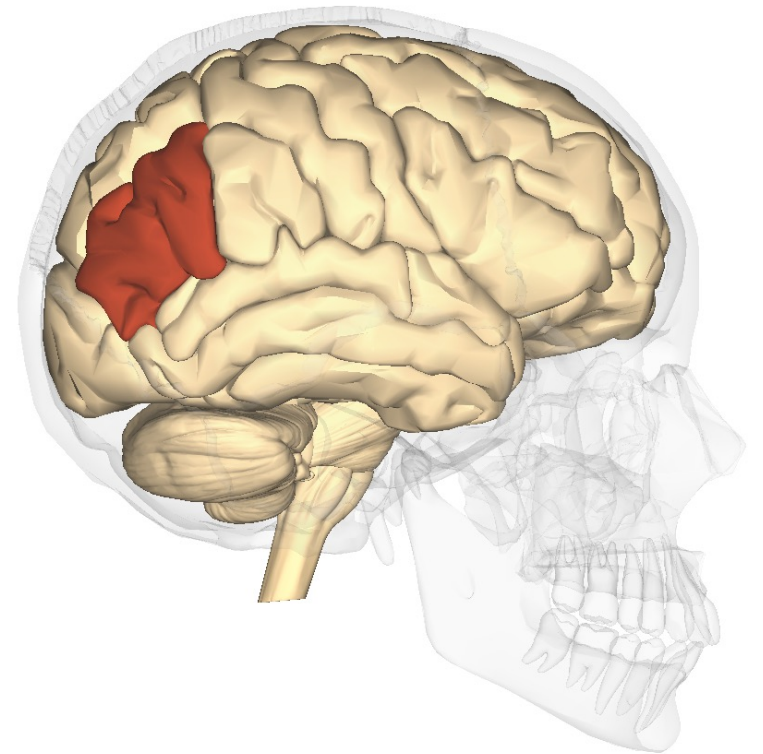
Infarto Maligno de Artéria Cerebral Média



Artéria Cerebral Média

Sd. Gerstmann

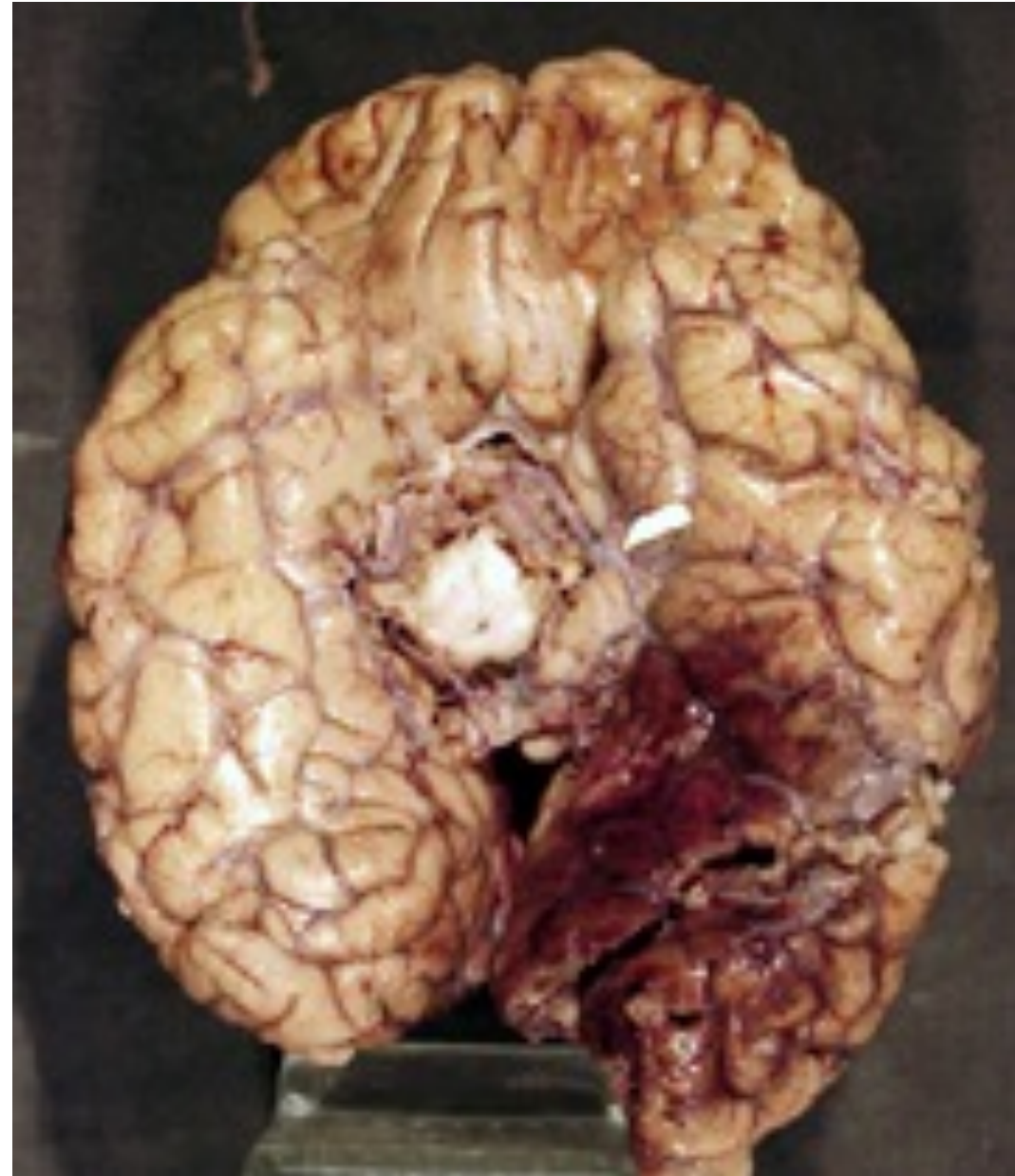- Lobo parietal dominante – giro angular
- Agrafia
- Acalculia
- Confusão esquerda-direita
- Agnosia para o dedo (não reconhece os dedos)
- Apraxia ideomotora



Artéria Cerebral Posterior

Clínica

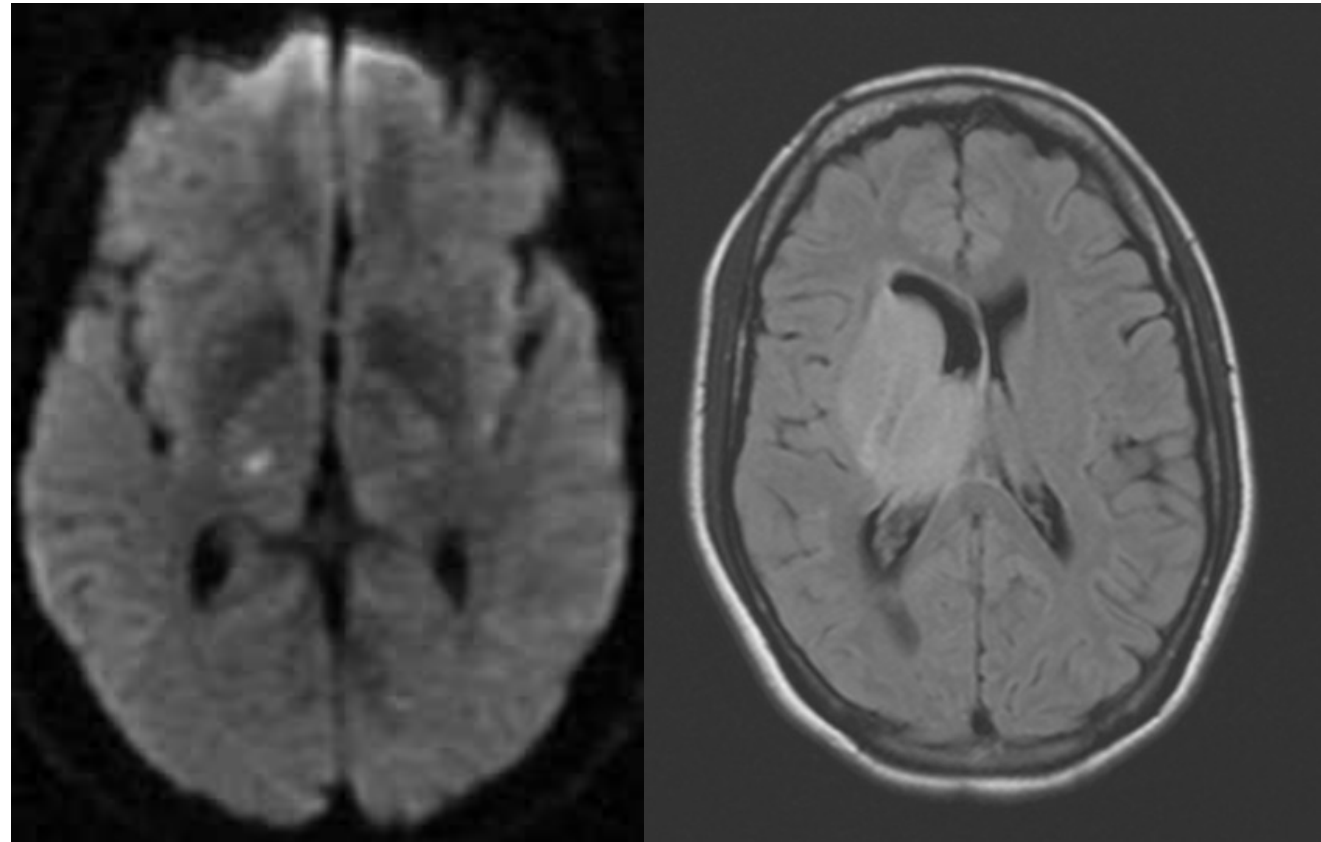
- **Infarto Unilateral**
 - ✓ Hemianopsia contralateral.
- **Sd. Anton**
 - ✓ Infarto occipital bilateral (ACP/Topo de Basilar).
 - ✓ Cegueira cortical.
 - ✓ Déficit visual sem reconhecimento da cegueira (agnosia visual).
- **Sd. Balint**
 - ✓ Infarto bilateral na região parieto-occipital (ACP).
 - ✓ Perda dos movimentos oculares reflexos, mantendo os voluntários.
 - ✓ Ataxia óptica.
 - ✓ Assimultagnosia.



Artéria Cerebral Posterior

Sd. de Déjérine-Roussy (1906)

- Lesão do tálamo posterolateral (artéria talamogeniculada).
- Artéria cerebral posterior – ramos penetrantes do tálamo.
- **Contralateral**
 - ✓ Hemianestesia.
 - ✓ Dor talâmica espontânea no hemicorpo.



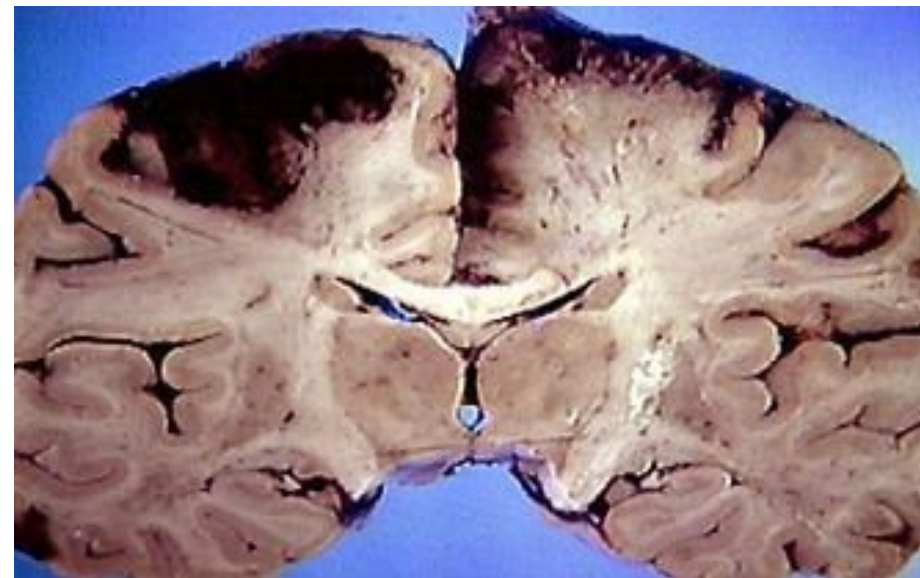
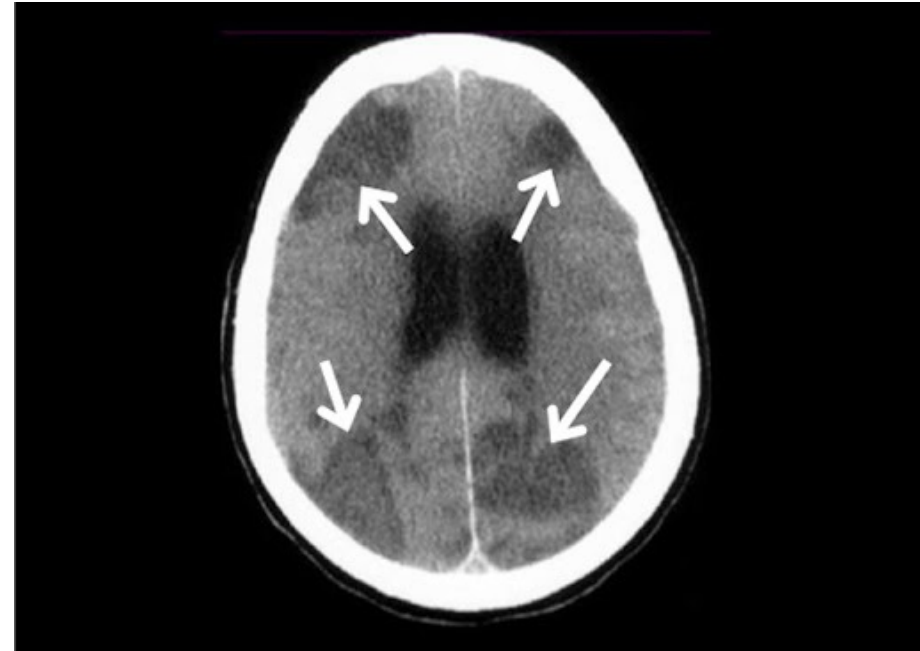
Infarto Watershed

Anterior

- Território entre ACA e ACM.
- Hemiparesia crural com mutismo.
- Afasia motora transcortical.

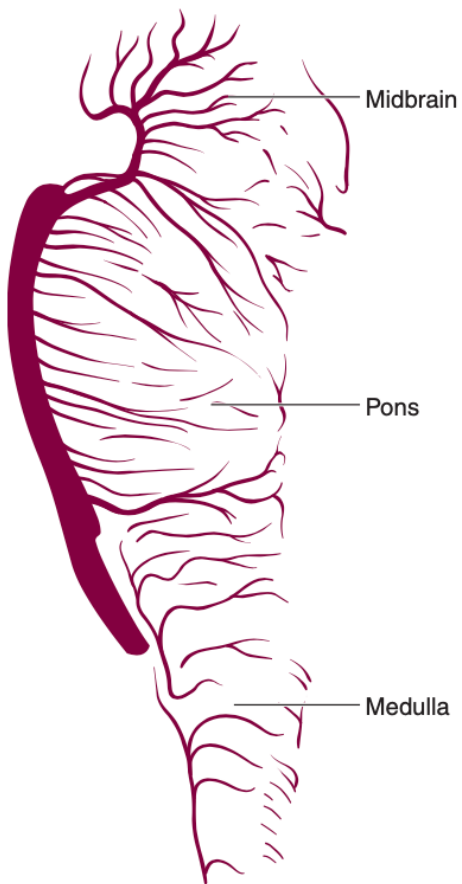
Posterior

- Território entre ACM e ACP.
- Hemianopsia com afasia sensorial transcortical.
- Negligência (hemisfério não dominante).



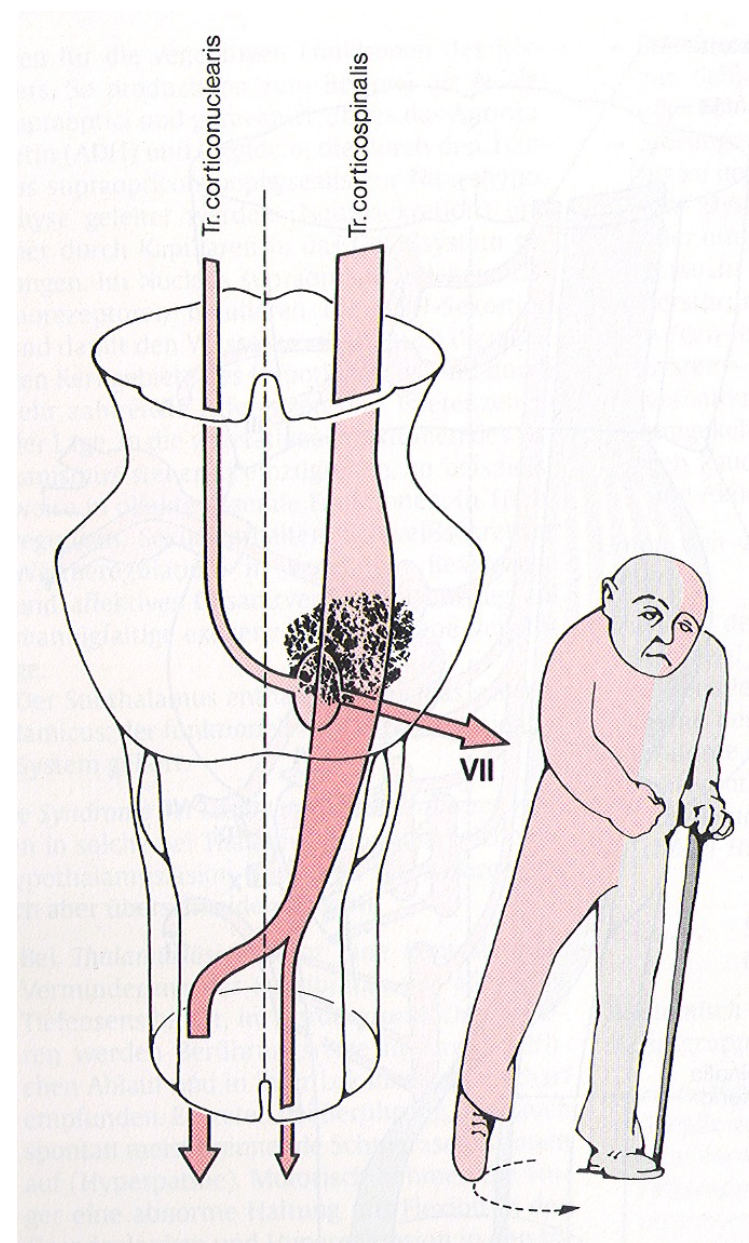
Síndromes Neurovasculares

Lesões de Tronco Cerebral



Hemiparesia/plegia alterna

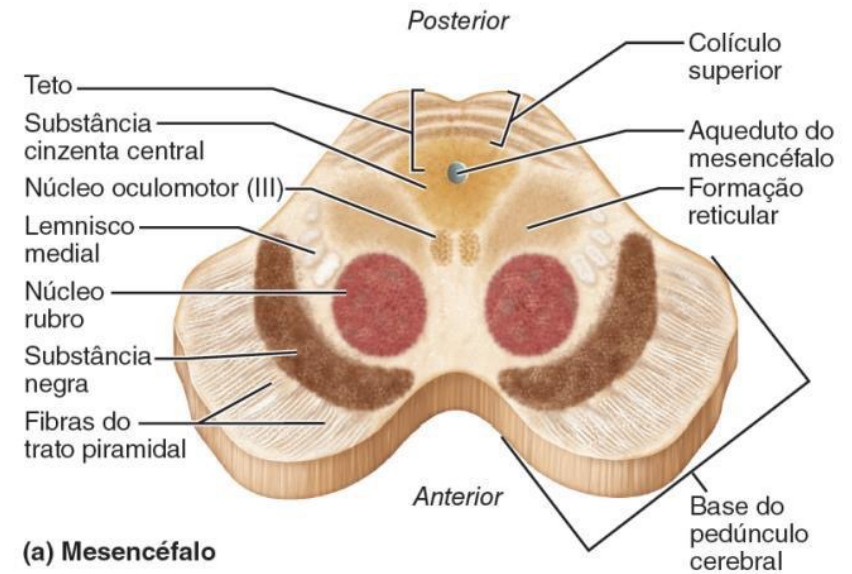
- ✓ Par craniano ipsilateral.
- ✓ Hemicorpo contralateral.



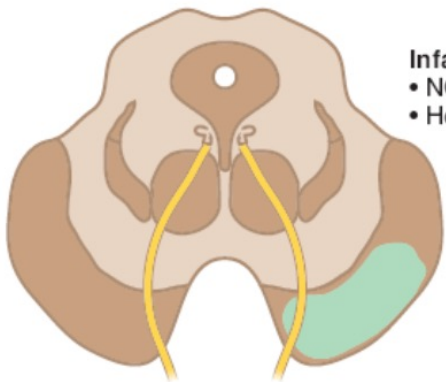
Mesencéfalo

Ramos da artéria cerebral posterior

Síndrome de Benedikt
↓
Sd. de Weber + Sd. Claude

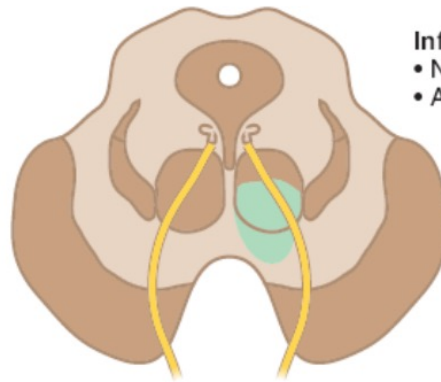


Síndrome de Weber



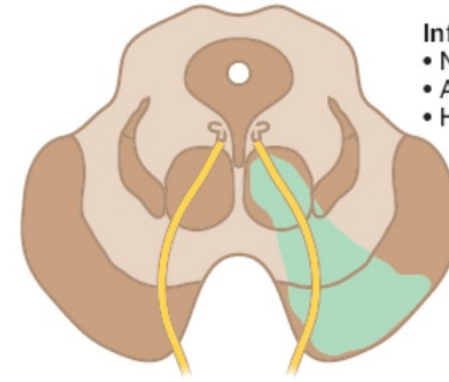
- Infarto basal**
- NC III ipsilateral
 - Hemiparesia contralateral

Síndrome de Claude



- Infarto paramediano**
- NC III ipsilateral
 - Ataxia contralateral

Síndrome de Benedikt

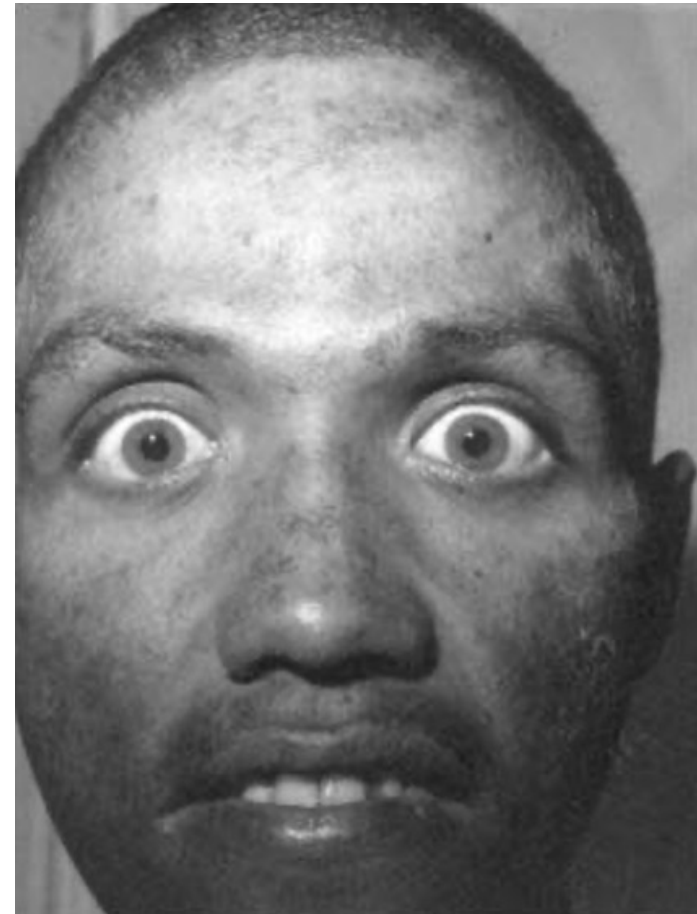

- Infarto medial**
- NC III ipsilateral
 - Ataxia contralateral
 - Hemiparesia contralateral

Mesencéfalo

Síndrome de Parinaud

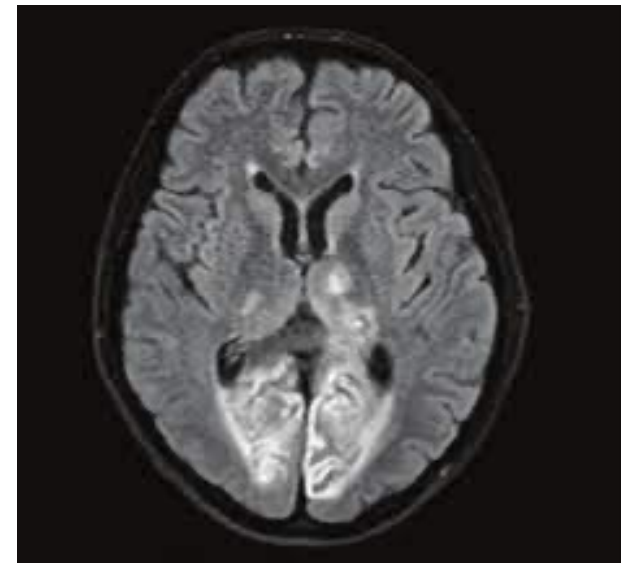
- Lesão em mesencéfalo dorsal, região pré-tectal.
- Reflexo de acomodação presente, mas reflexo fotomotor ausente “dissociação luz-perto”.
- Retratação palpebral (sinal de Collier).
- Nistagmo de convergência-retração.
- Paralisia da mirada vertical.
- Paralisia da Convergência.



Mesencéfalo

Síndrome do Topo da Basilar

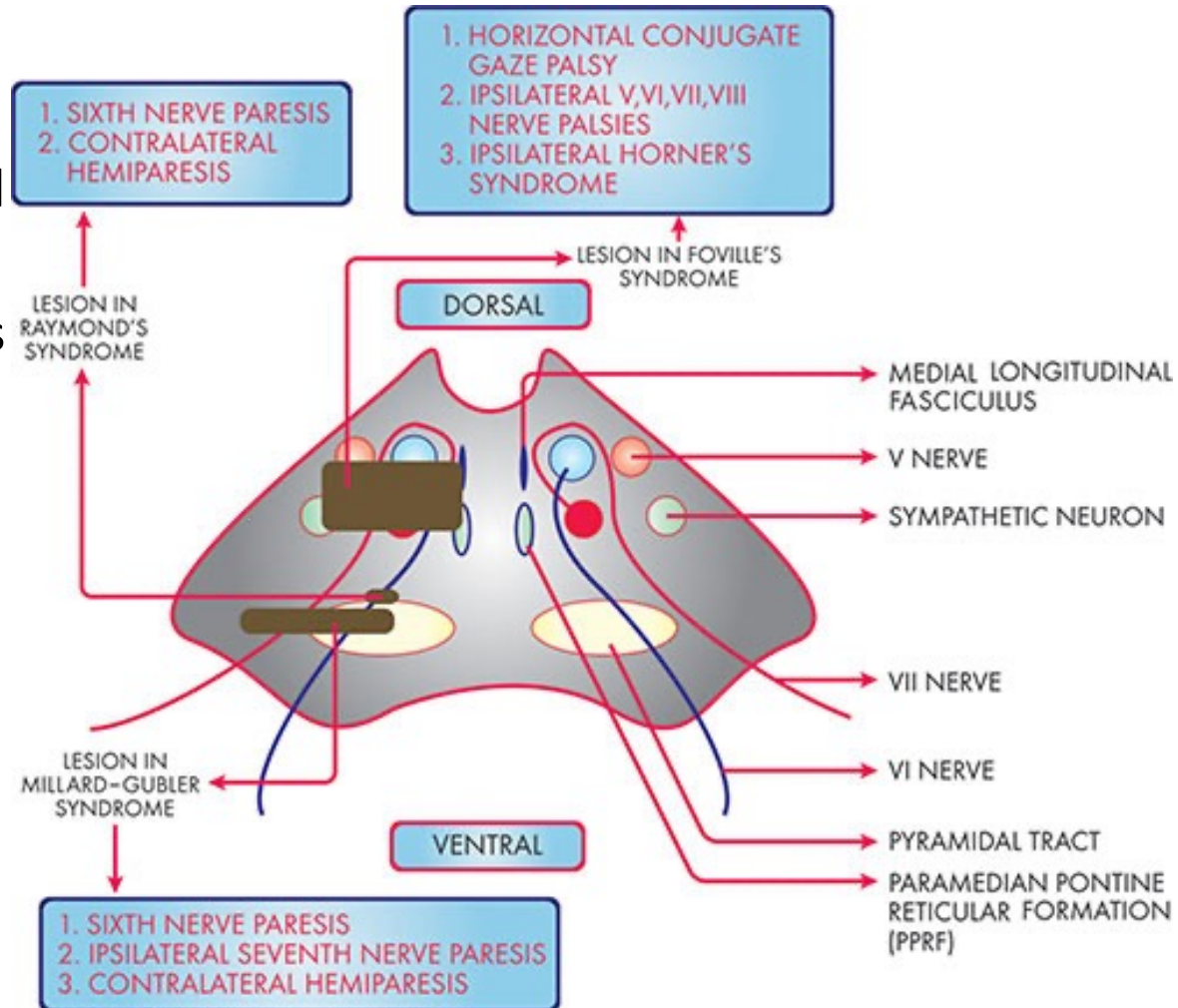
- Infarto de mesencéfalo + tálamo + porções do lobo temporal e occipital.
- Oclusão da artéria basilar rostral.



Ponte

Sd. de Millard-Gubler

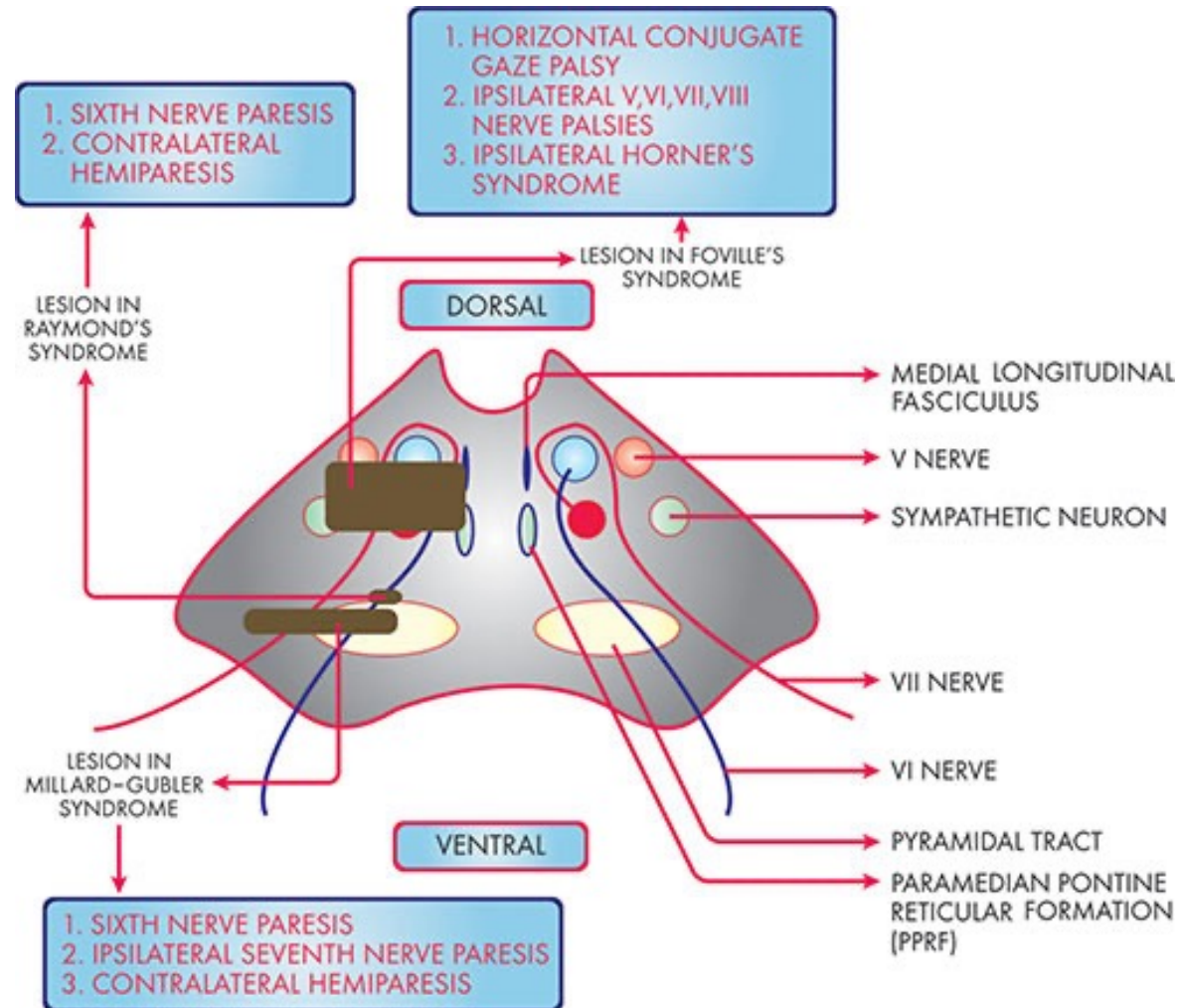
- **Local:** Lesão pontina ventral inferior.
- **Artéria:** Oclusão de ramos paramedianos da artéria basilar.
- **Ipsilateral:**
 - ✓ Paralisa do nervo abducente.
 - ✓ Paralisa facial periférica.
- **Contralateral:**
 - ✓ Hemiparesia.



Ponte

Sd. de Foville

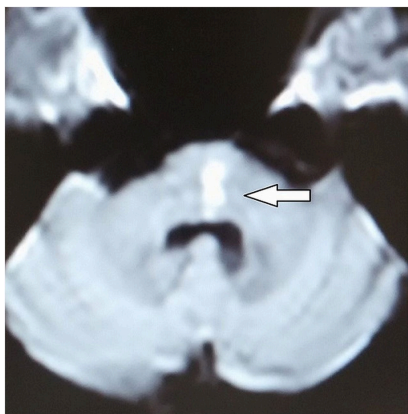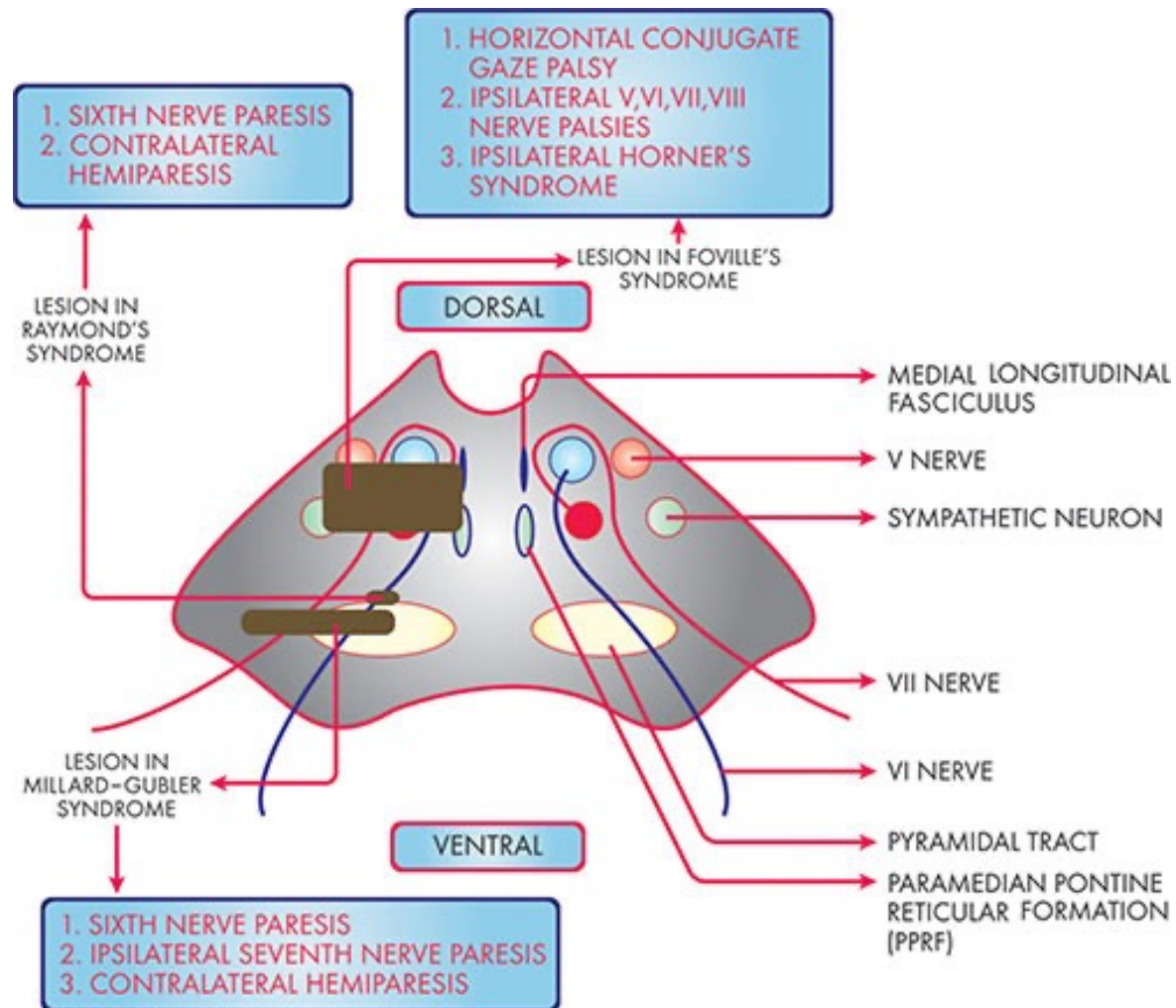
- **Local:** Lesão dorsal do 1/3 inferior da ponte.
- **Artéria:** Oclusão dos ramos perfurantes da artéria basilar.
- **Ipsilateral**
 - ✓ Paralisia facial periférica.
 - ✓ Paralisia de m. reto lateral (VI par ou FRPP).
- **Contralateral**
 - ✓ Hemiparesia.



Ponte

Sd. de Raymond

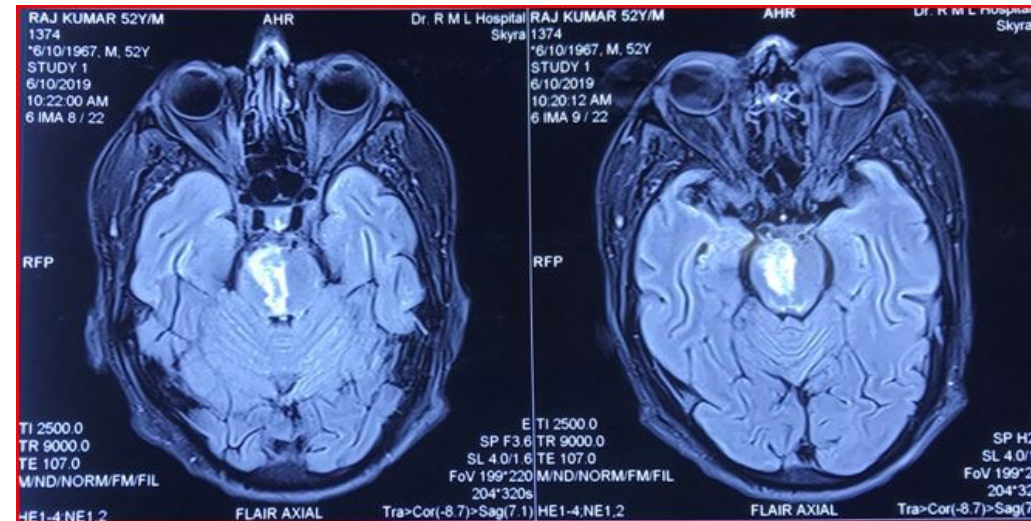
- **Local:** Lesão da região ventral inferior da ponte
- **Artéria:** Oclusão dos ramos paramedianos da basilar.
- **Ipsilateral:**
 - ✓ Paralisa do nervo abducente.
- **Contralateral:**
 - ✓ Hemiparesia/plegia.



Ponte

Sd. de Raymond-Cestan

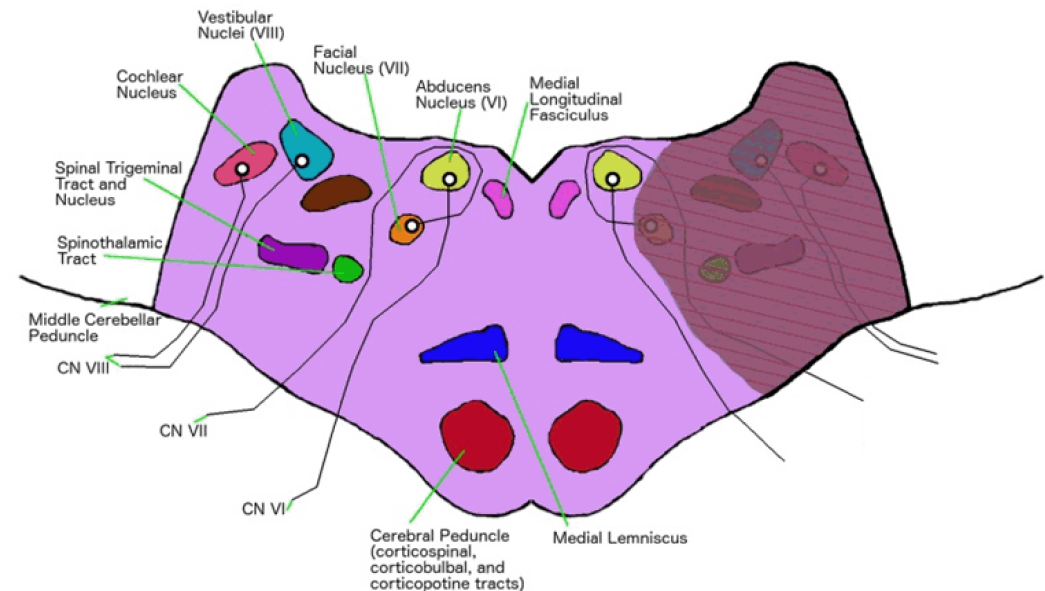
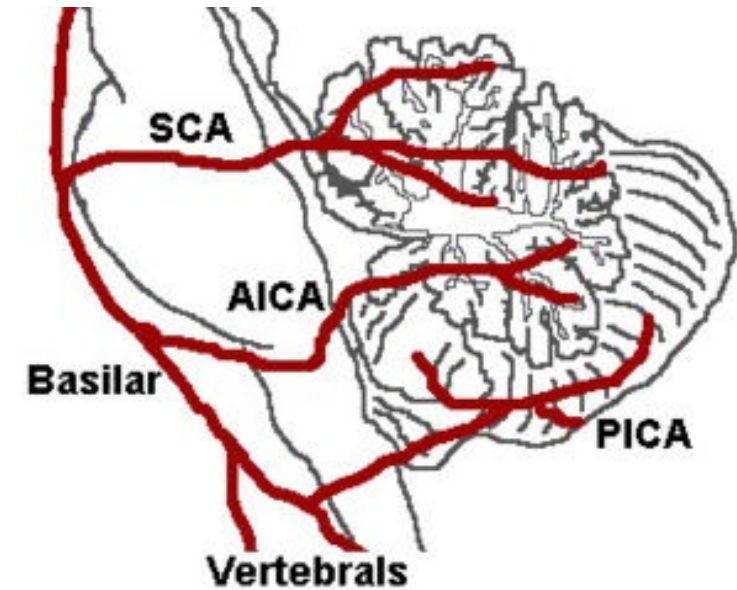
- **Local:** Ponte dorso-rostral.
- **Artéria:** Oclusão da artéria cerebelar superior.
- **Ipsilateral**
 - ✓ Ataxia (pedúnculo cerebelar superior e médio).
 - ✓ Paralisia dos m. mastigação e perda sensorial em hemiface (V par).
- **Contralateral**
 - ✓ Hemianestesia.
 - ✓ Hemiparesia da face e do corpo.



Ponte

Sd. de Marie-Foix

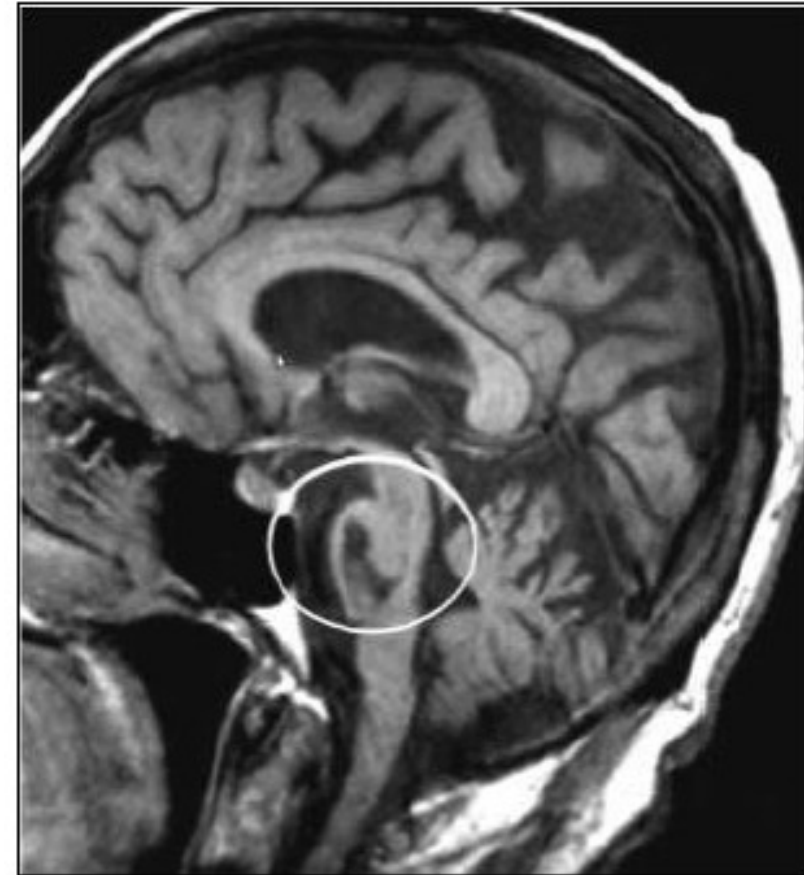- **Local:** Lesão pontina lateral e do pedúnculo cerebelar médio.
- **Artéria:** Oclusão da AICA ou dos ramos circunferenciais longos da basilar.
- **Ipsilateral:**
 - ✓ Ataxia cerebelar.
 - ✓ Anestesia da hemiface
- **Contralateral:**
 - ✓ Hemiparesia.
 - ✓ Hemianestesia.



Ponte

Síndrome do Cativo (Locked-in)

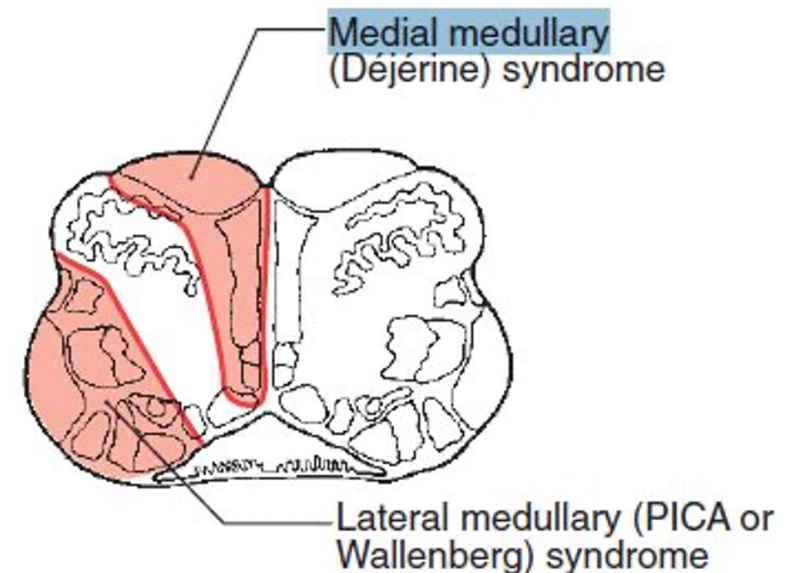
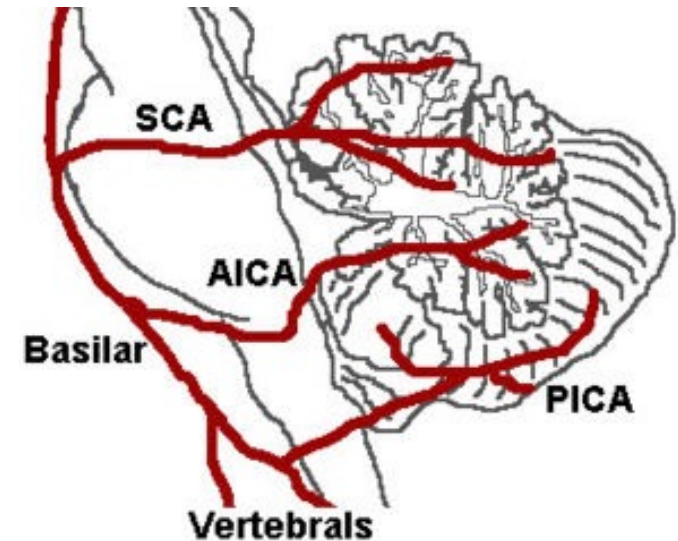
- **Local:** Lesão pontina ventral bilateral.
- **Artéria:** Oclusão da artéria basilar.
- Paralisia bilateral de m. reto lateral (lesão bilateral das fibras do VI par).
- Quadriplegia (trato piramidal bilateral).
- Diplegia facial (trato corticobulbar bilateral).
- Afonia (trato corticobulbar bilateral).
- Consciência íntegra (formação reticular preservada).
- Movimento ocular vertical íntegro.
- Reflexo de piscar íntegro.



Bulbo

Síndrome de Wallemborg (Sd. Bulbar Lateral)

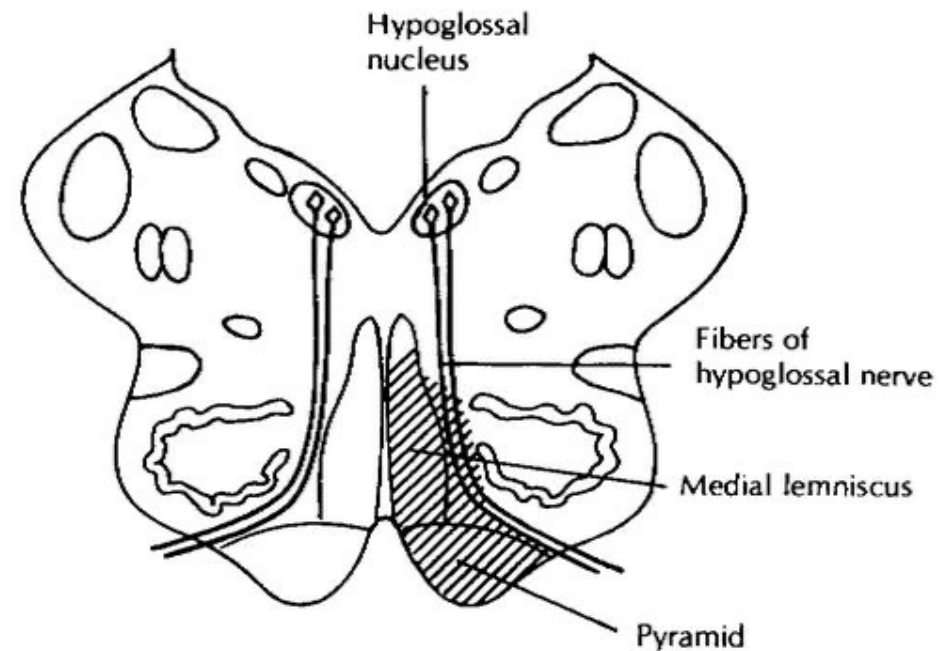
- Oclusão da artéria vertebral ou PICA (menos comum).
- Cingultos + Diplopia + Cefaleia occipital.
- Lesão N. Vestibular → Nistágmo + Vertigem.
- **Ipsilateral:**
 - ✓ Paralisia de palato + faringe + corda vocal → disfagia e disartria.
 - ✓ Perda sensorial em hemiface.
 - ✓ Ataxia e dismetria.
 - ✓ Sd. Horner.
- **Contralateral:**
 - ✓ Perda hemisensorial (dor e temperatura).



Bulbo

Síndrome de Dejerine (Sd. Bulbar Medial)

- Oclusão dos ramos paramedianos da artéria espinal anterior.
- **Ipsilateral:**
 - ✓ Paresia da língua (N. XII par).
- **Contralateral:**
 - ✓ Perda da sensibilidade vibratória e artrocinética contralateral (lemnisco medial).
 - ✓ Hemiplegia, poupando a face.



Bulbo

Síndrome de Avellis

- **Local:** Bulbo lateral
- **Artéria afetada:** Ramos da PICA
- **Ipsilateral:**
 - ✓ Paralisia de cordas vocais e palato mole ipsilateral (lesão do X).
- **Contralateral:**
 - ✓ Hemianestesia contralateral termoalgésica.

Bulbo

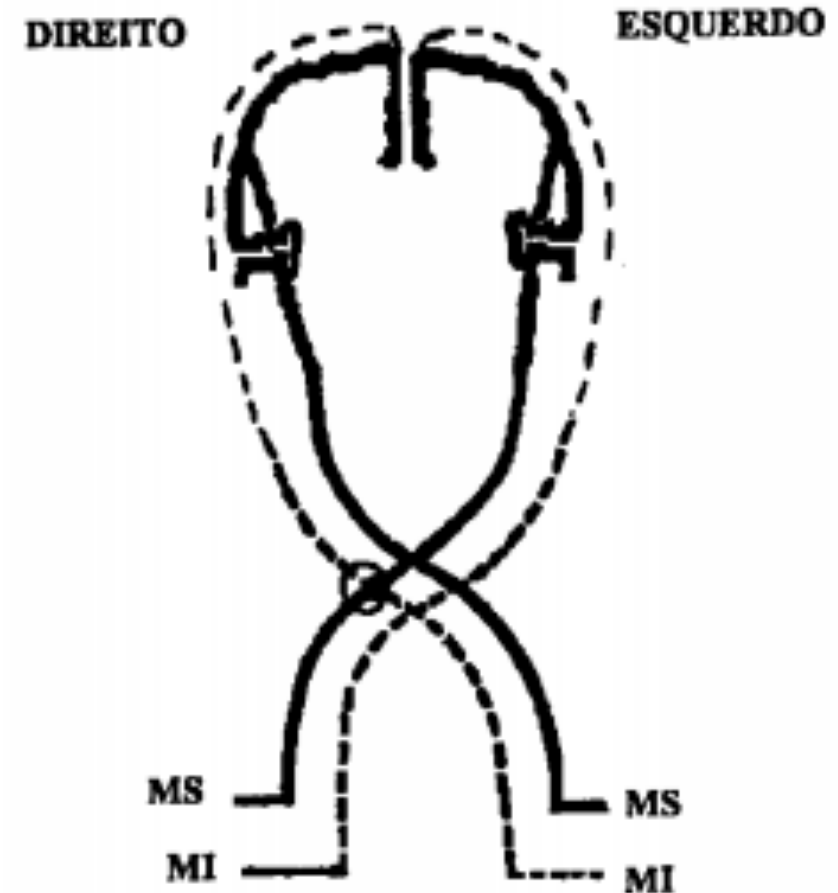
Síndrome de Jackson

- **Local:** Bulbo medial
- **Artéria Afetada:** Espinal anterior.
- **Ipsilateral**
 - ✓ Paralisia do XII par (hemiparalisia da língua ipsilateral)
- **Contralateral**
 - ✓ Hemiparesia contralateral

Bulbo

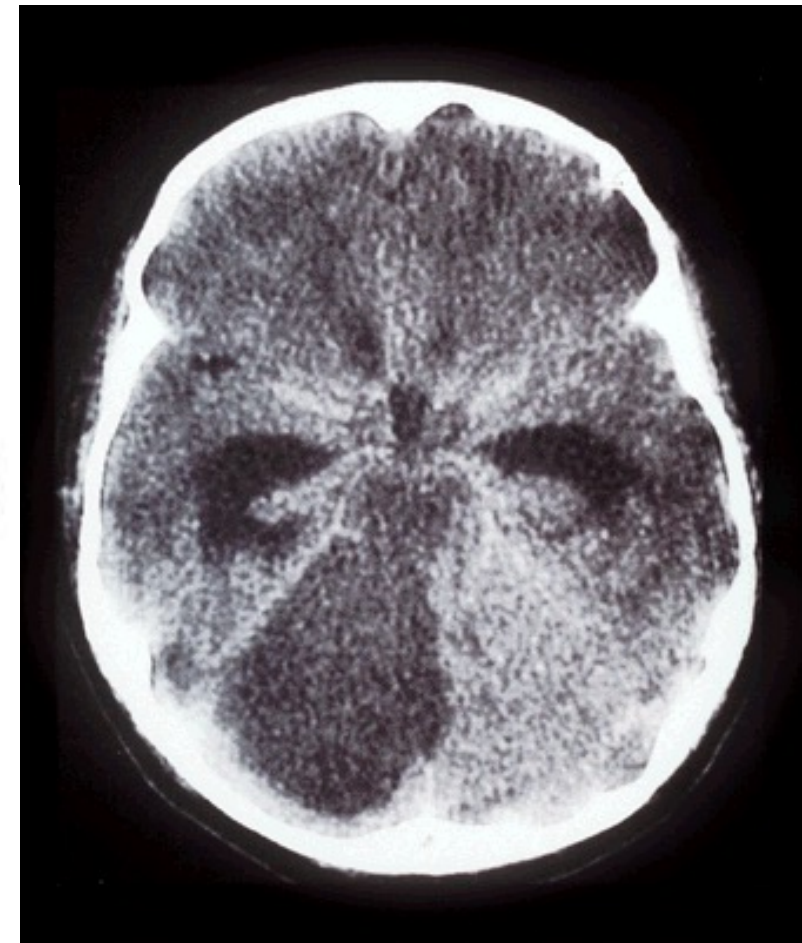
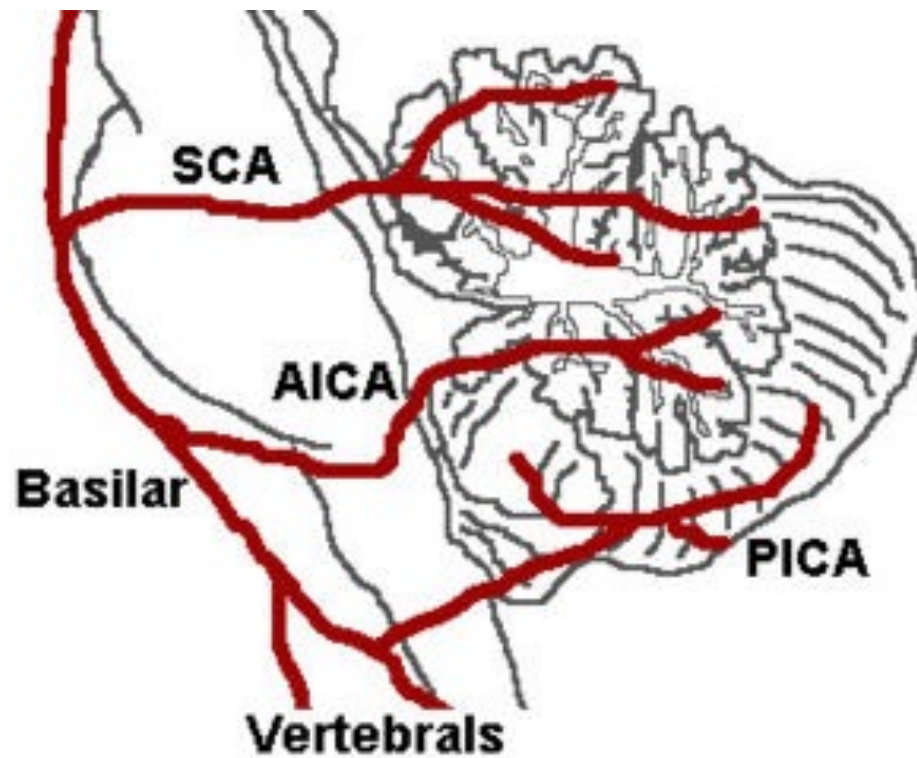
Hemiplegia Cruzada

- Lesão na região lateral da decussação das pirâmides, na porção inferior do bulbo.
- Fibras Piramidais decussadas para MS.
- Fibras piramidais não decussadas para MI.
- **Ipsilateral:**
 - ✓ Paralisia de membro superior.
- **Contralateral:**
 - ✓ Paralisia de membro inferior.



Cerebello

Ataxia e hipotonia ipsilaterais.



Oclusão de Pequenos Artérias

Infartos Lacunares

Lipohialinólise de artérias penetrantes

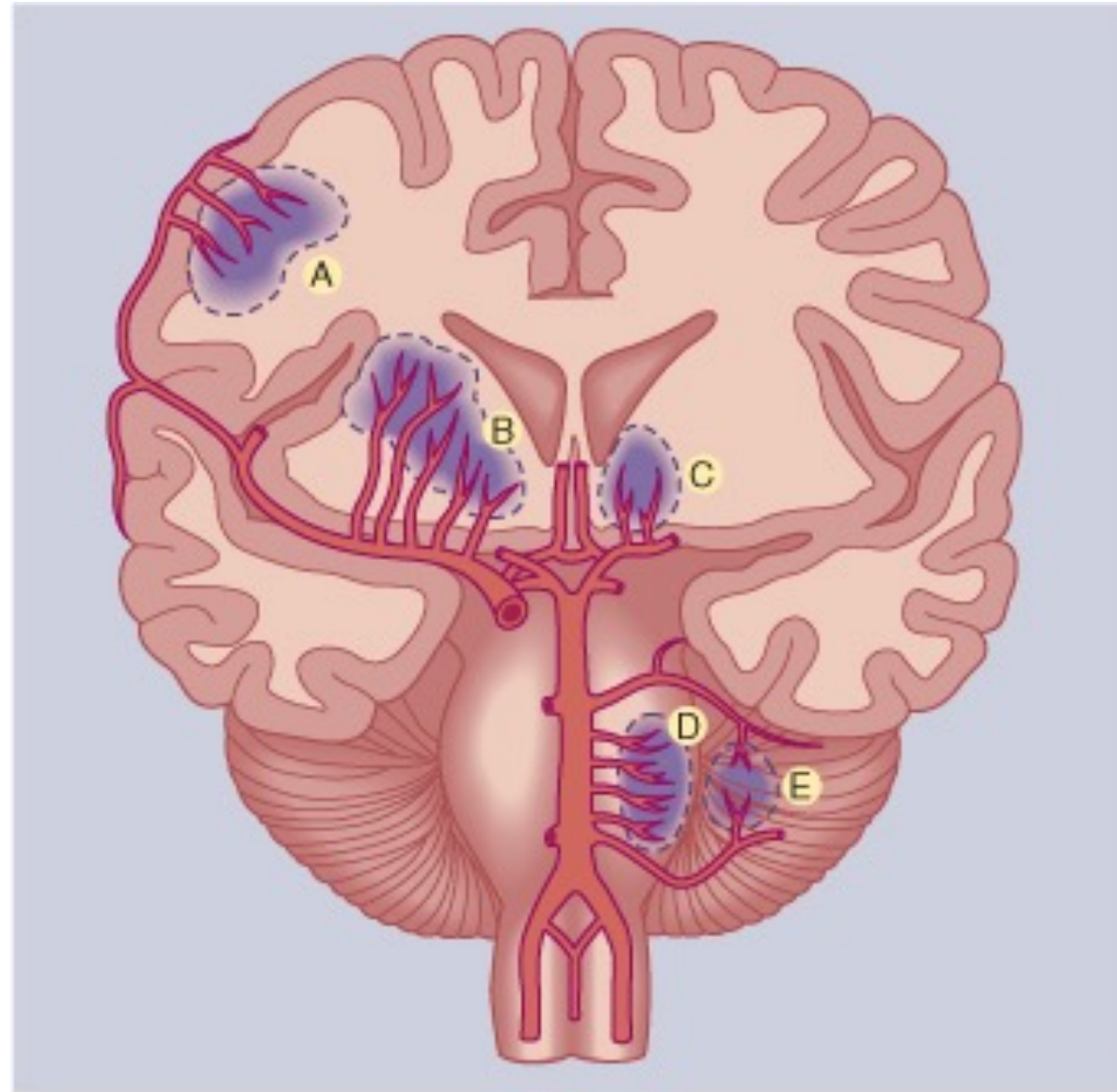
- Gânglios da base (art. lenticuloestriadas).
- Substância branca subcortical.
- Ponte.

Etiologia

- HAS + DM + Dislipidemia.
- Microateromas na origem das art. Penetrantes.

Diâmetro

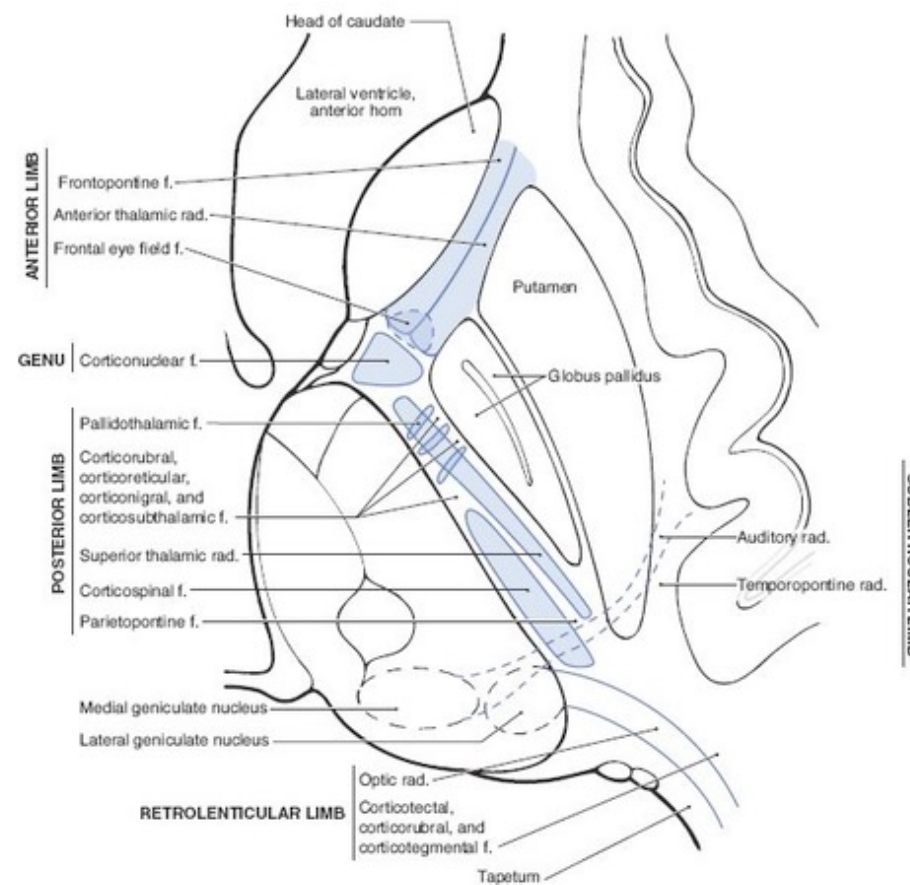
- < 15mm.



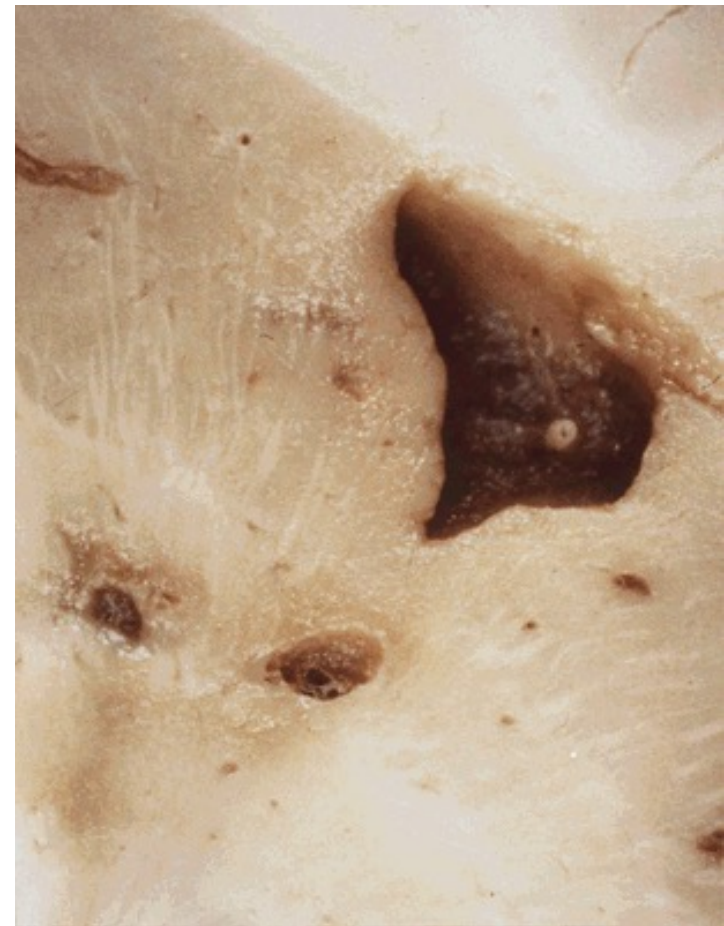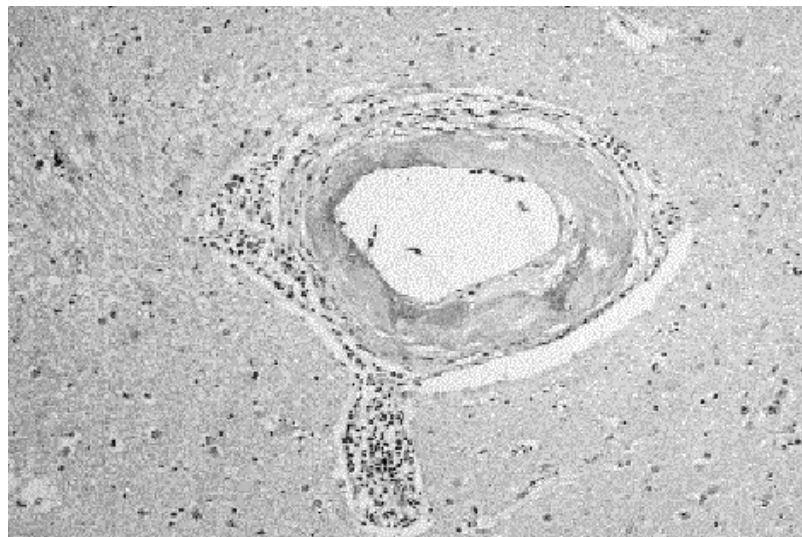
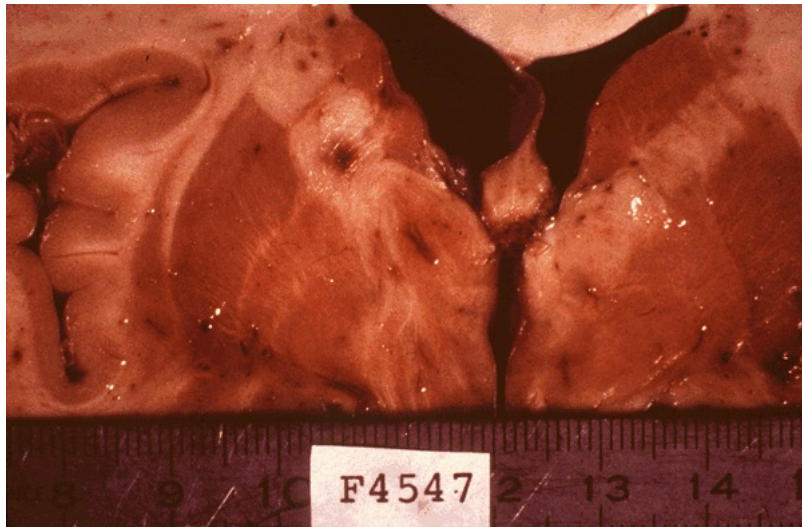
Infartos Lacunares

Classificação

1. Infarto motor puro.
2. Infarto sensitivo puro.
3. Hemiparesia atáxica ipsilateral.
4. Incoordenação da mão e disartria.



Infartos Lacunares



Infartos Lacunares

Infarto motor puro

- Lesão em braço posterior da cápsula interna, base da ponte ou pedúnculo cerebral.
- Hemiparesia completa e proporcionada.

Infarto sensitivo puro

- Lesão em tálamo ventricular posterior.
- Hemiparestesia contralateral.

Infarto sensitivo-motor

- Lesão em tálamo ou Capsula interna

Hemiparesia Atáxica Homolateral

- Base da ponte, tálamo ventricular anterior e cápsula interna adjacente.
- Hemiparesia e ataxia homolateral (predomínio crural).

Incoordenação da Mão e Disartria

- Lesão em joelho da cápsula interna ou base da ponte
- Paralisia facial central + disartria + disfagia + hemiparesia + incoordenação da mão homoteral.

Embolia Cardíaca

Cardioembolia

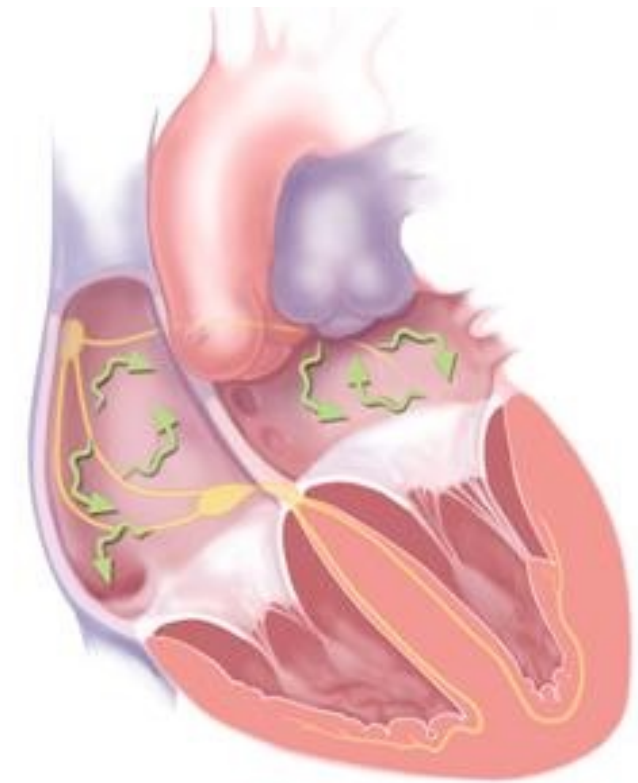
Fibrilação Atrial

- 25% dos casos!

Lancet Neurol. 2015; 14: 377-87

FA Valvar = 17 x

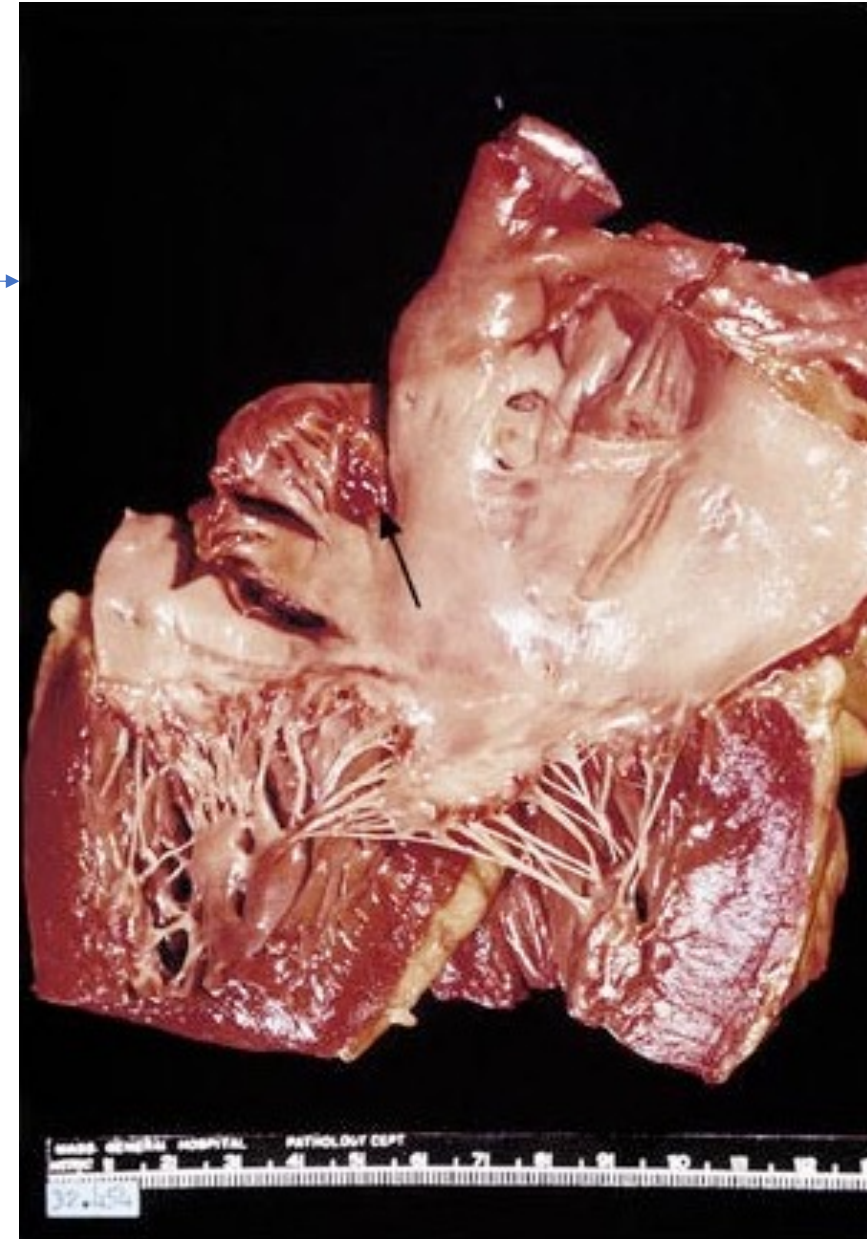
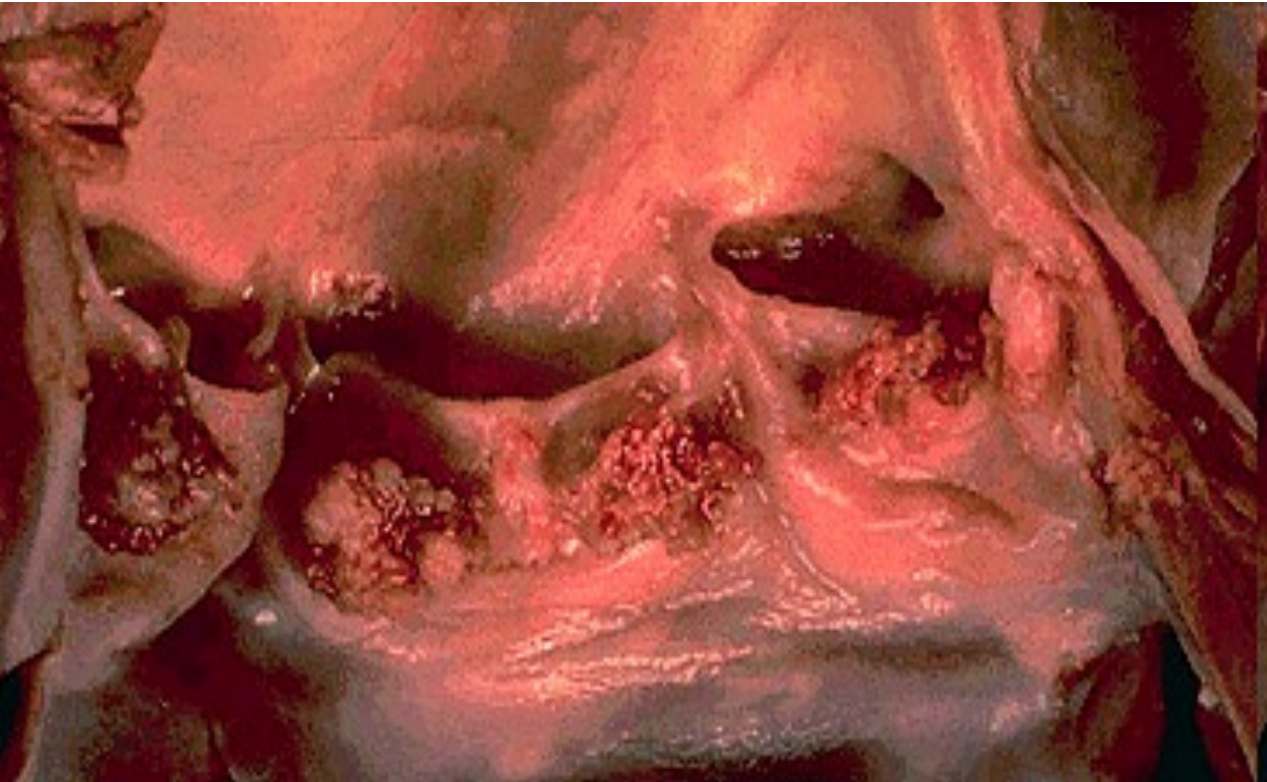FA não valvar = 5 x



Cardioembolia

Doença cardíaca

- FA
- PFO
- ICC
- Endocardite



Outra Etiologias

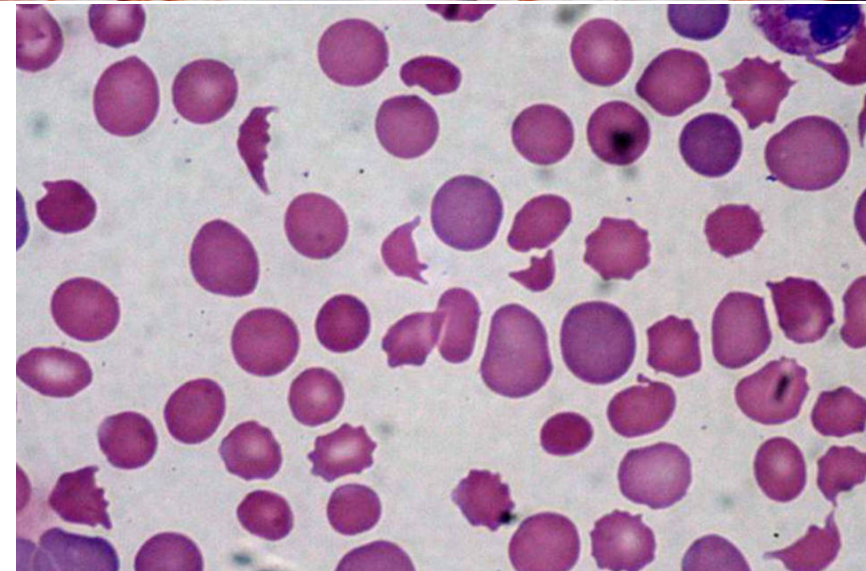
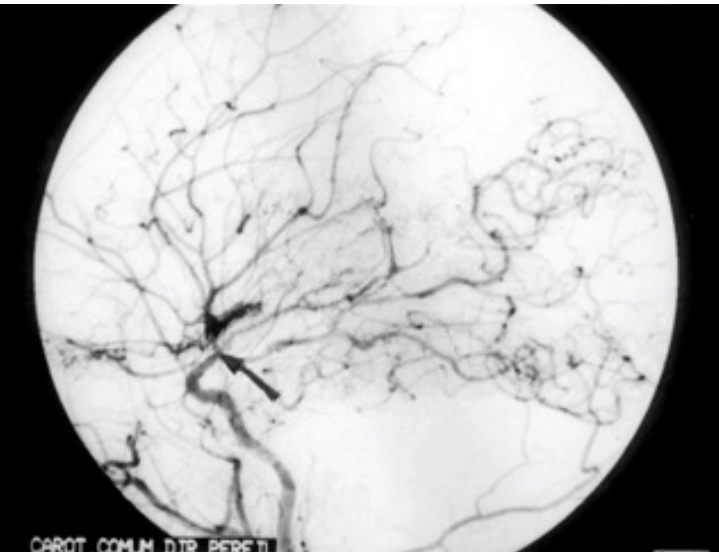
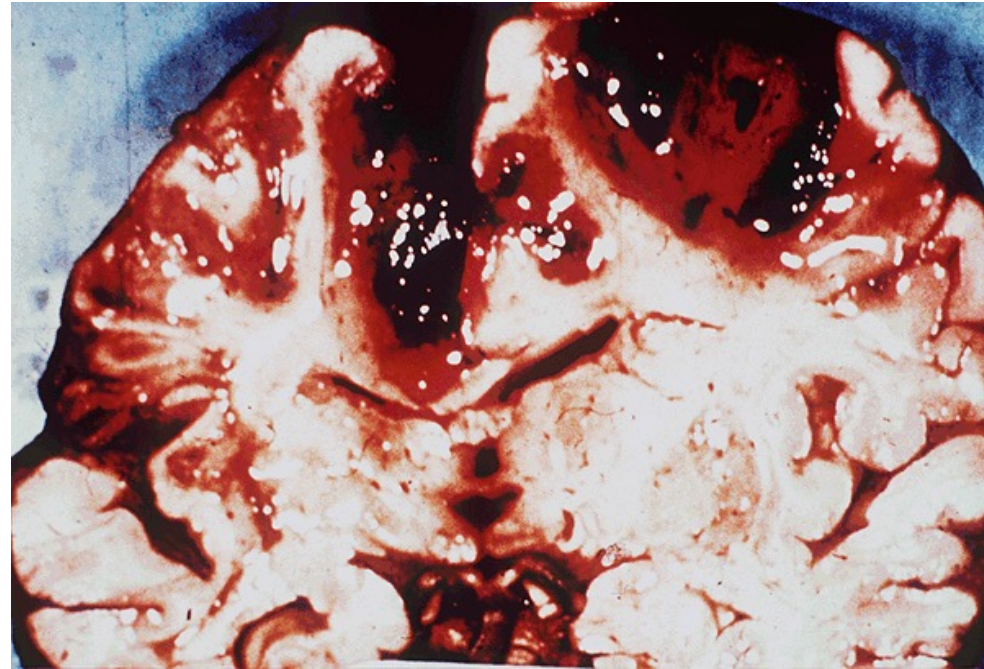
Infartos de Outras Etiologias

Doença hemorreológica

- Deficiência de proteína C e S.
- Deficiência de antitrombina III
- Deficiência de fator V de Leiden.
- SAAF

Anemia Falciforme

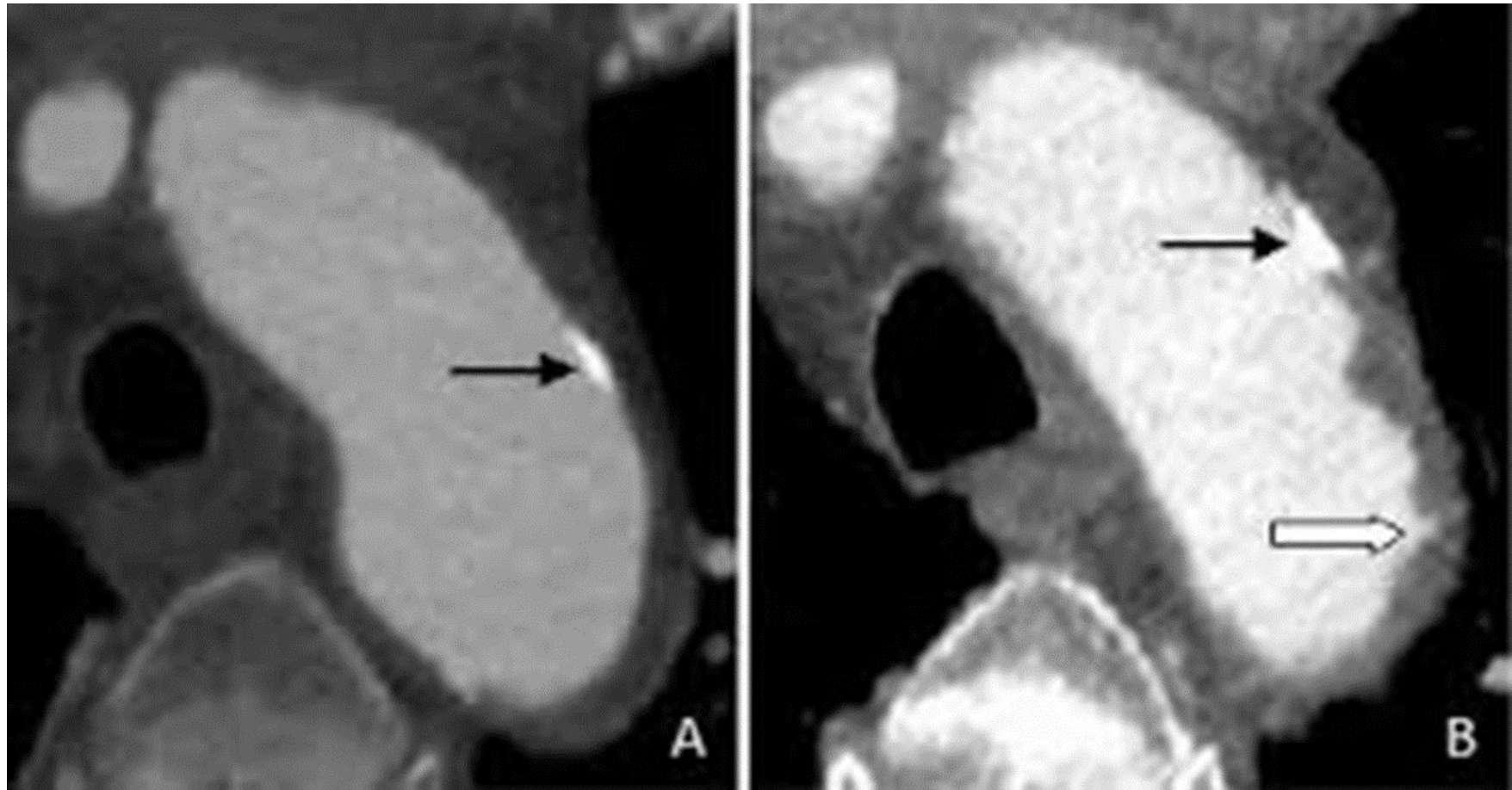Vasculites



Infarto de Etiologia Indeterminada

Infartos de Origem Indeterminada (Criptogênico)

Ateromatose de Arco Aórtico

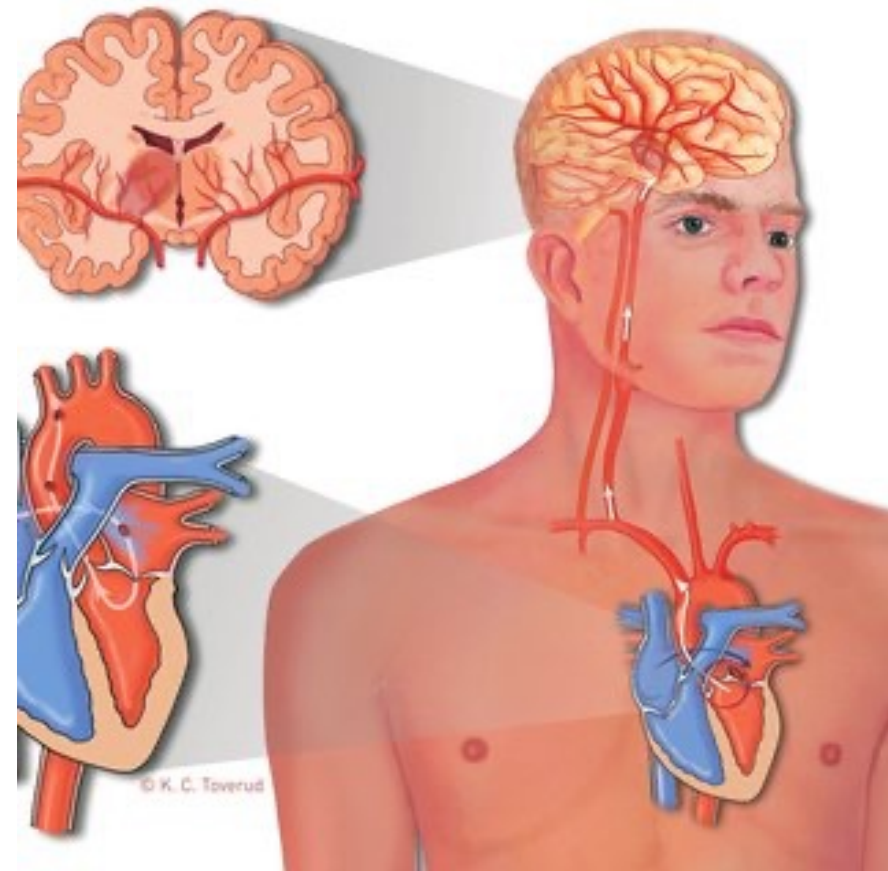


AVE Criptogênico

- FA Paroxística.
- Aterosclerose Subestenótica.
- Hipercoagulabilidade.
- Embolia paroxística via forâmem oval patente (FOP).

AVE Criptogênico = 35% → **ESUS** = *Embolic Stroke of Undetermined Source.*

FOP = Presente em 25% dos adultos

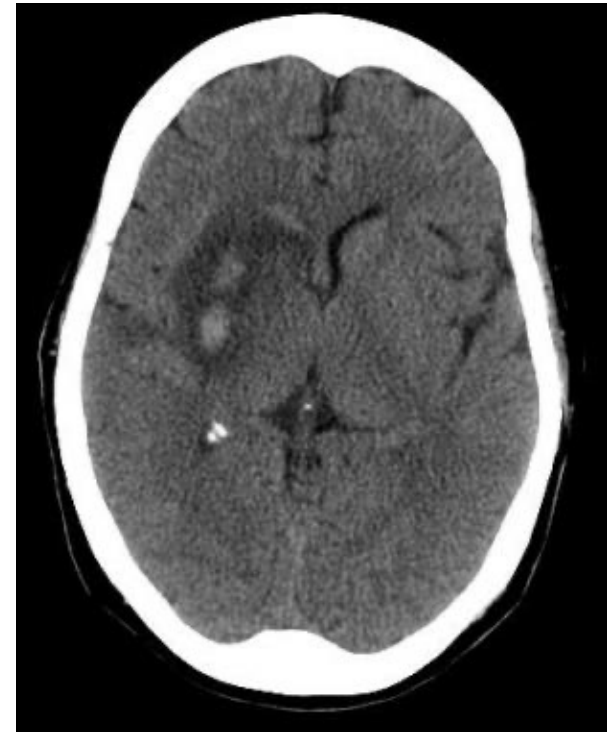

Tratamento da Doença Neurovascular

Exames de Admissão

- Hemograma completo
- Glicemia
- Eletrólitos
- Uréia e creatinina
- Marcadores cardíacos
- TAP
- KPTT
- ECG
- TAC sem contraste
- RNM

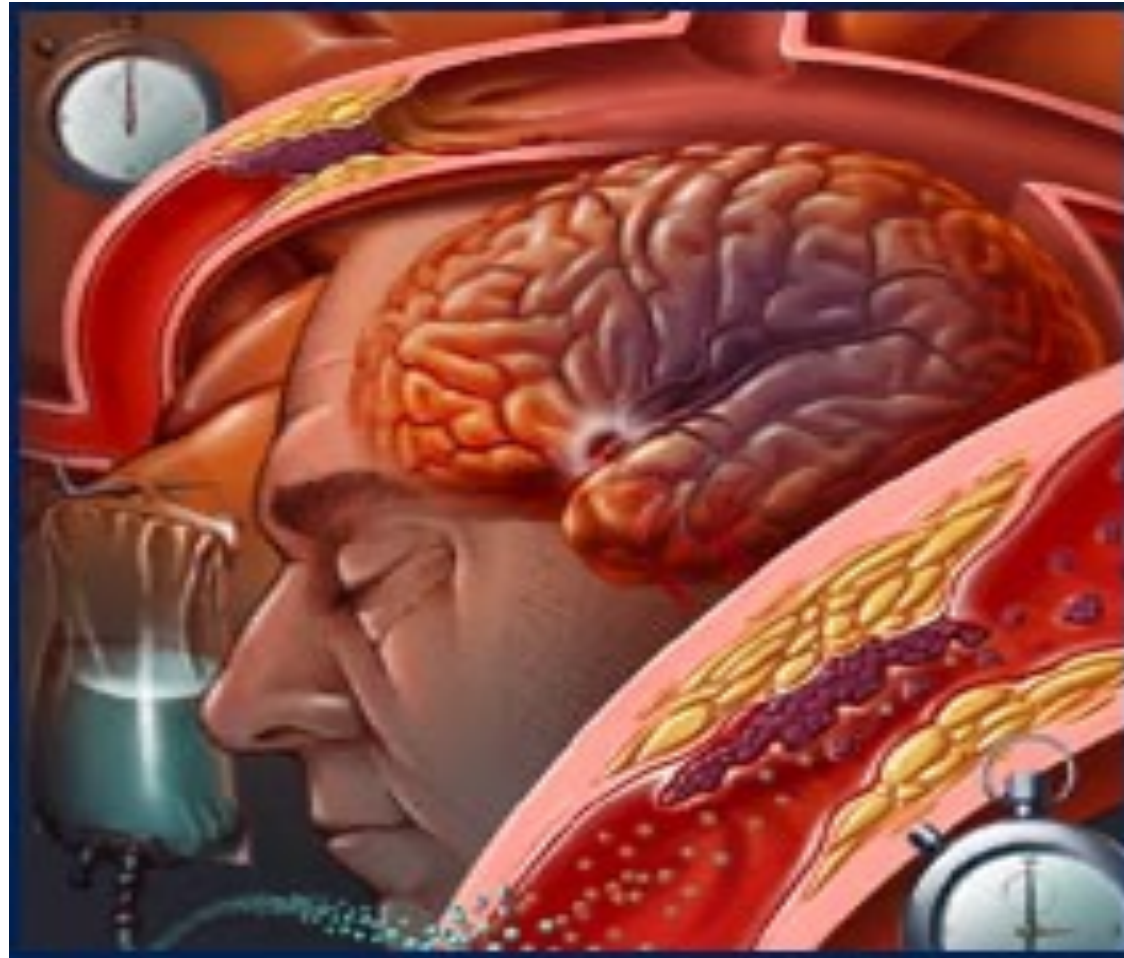Tomografia de crânio é o principal exame de imagem a ser solicitado na investigação emergencial de um AVE!



Existe indicação e
possibilidade de uso
de **Trombolítico** ou
Trombectomia?

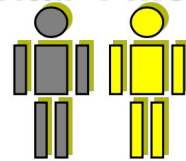


Tempo é Neurônio!

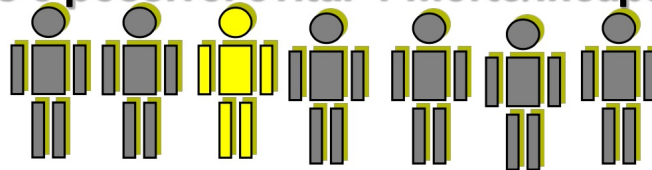


NNT

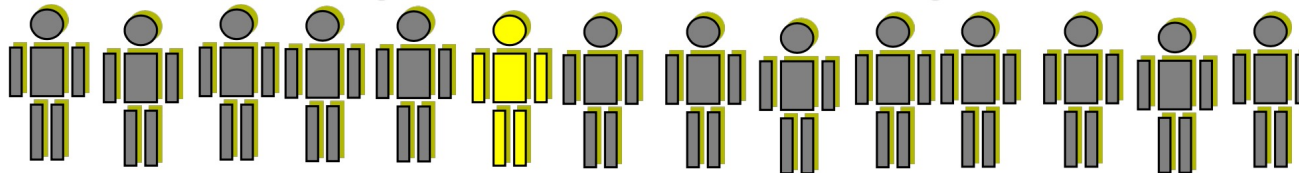
A cada **2** pacientes com AVC tratados dentro da primeira hora é possível evitar 1 morte/incapacidade



A cada **7** pacientes com AVC tratados dentro das primeiras 3 horas é possível evitar 1 morte/incapacidade

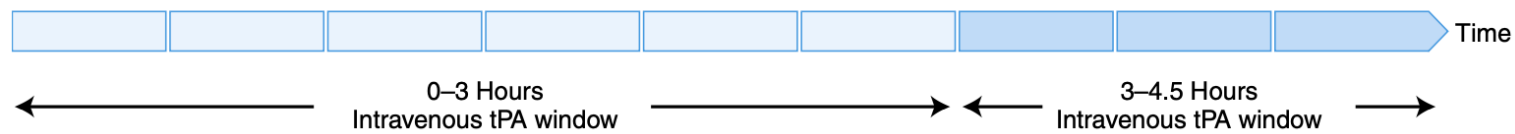

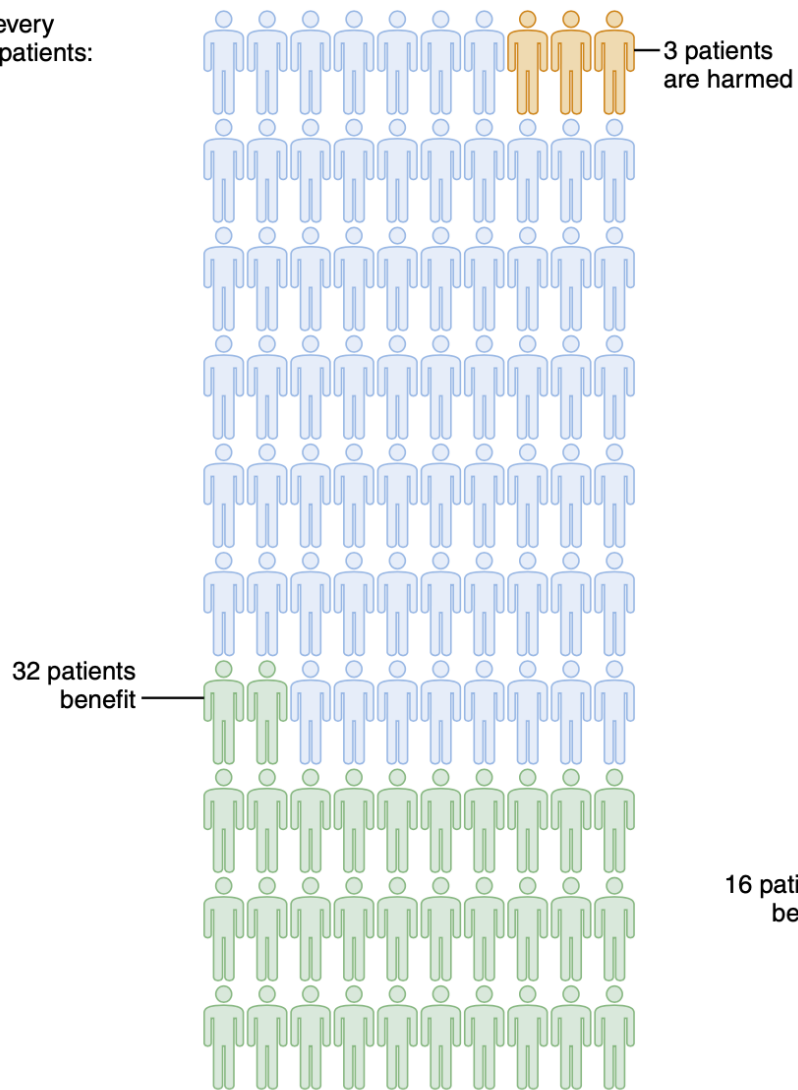


A cada **14** pacientes com AVC tratados dentro das entre 3 e 4,5 horas é possível evitar 1 morte/incapacidade

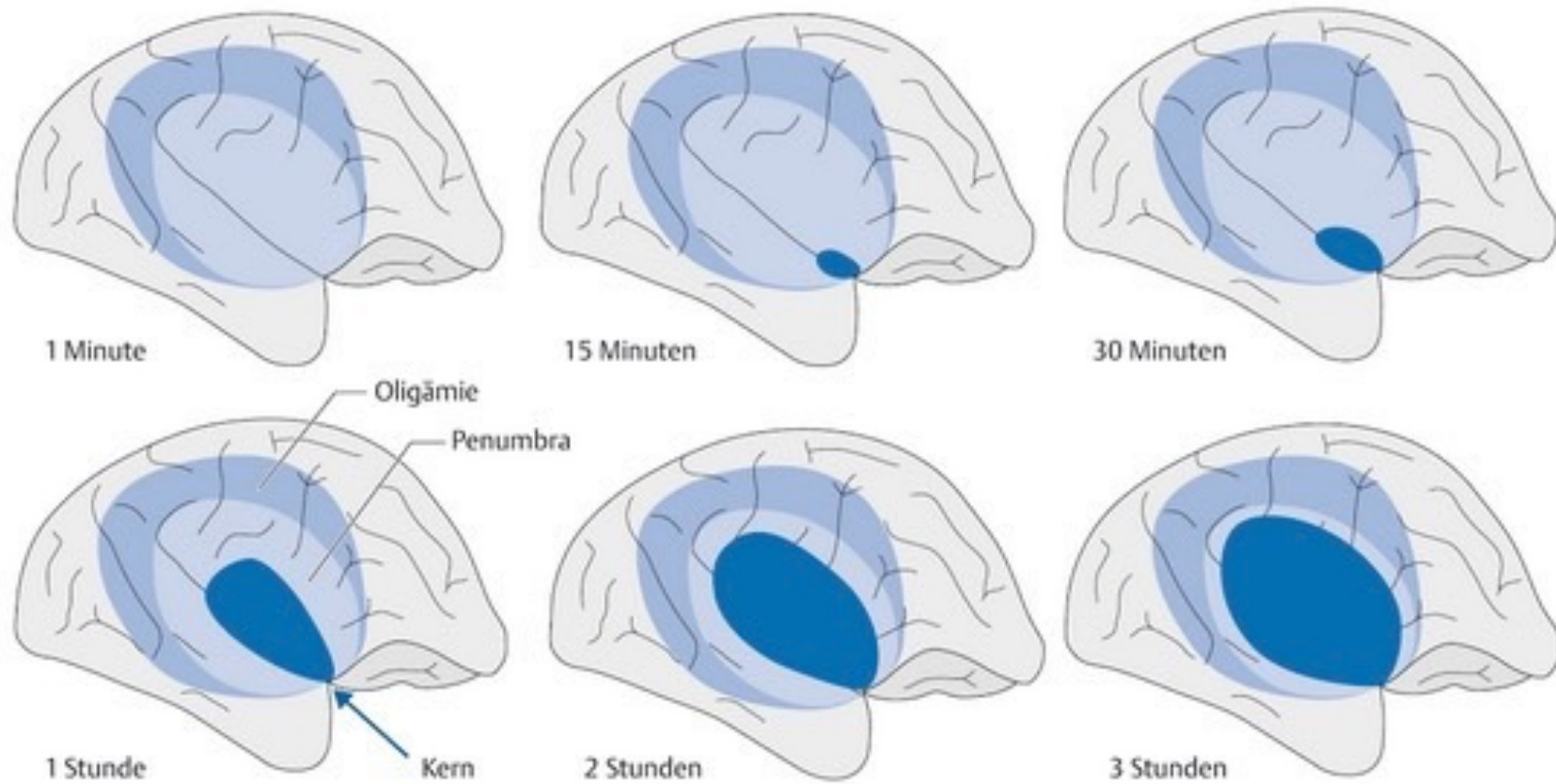


Saver J et al. Stroke. 2009

For every 100 patients:



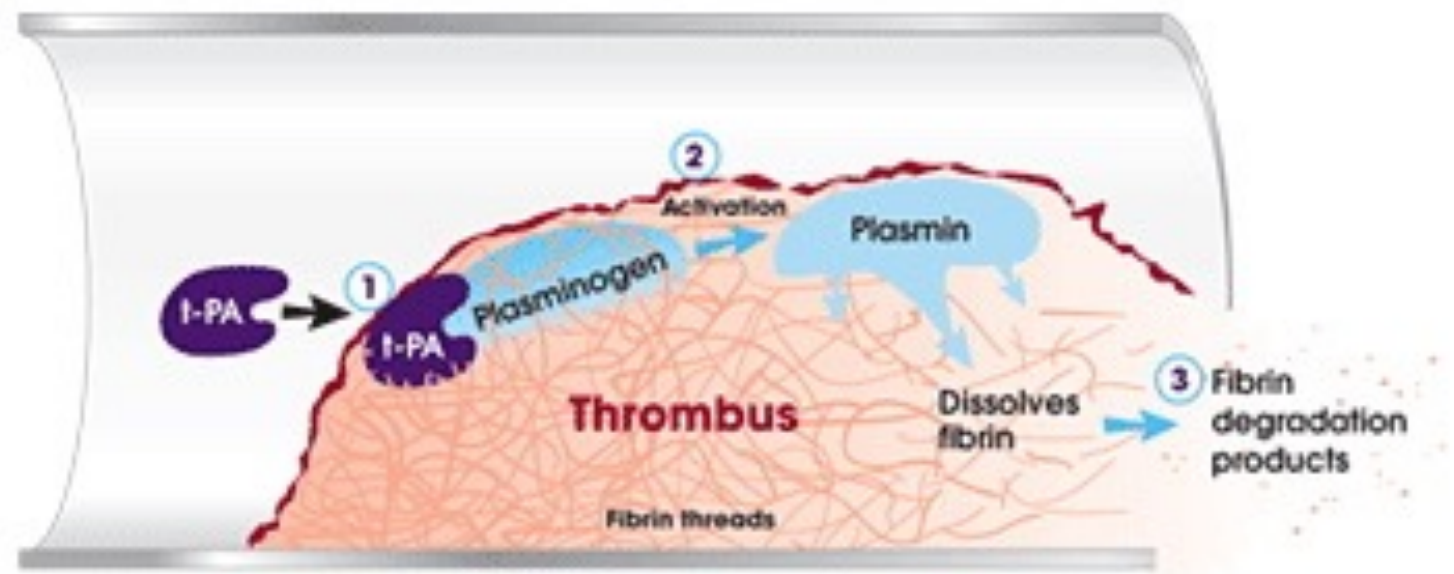
Área de Penumbra Isquêmica



Trombólise

Dois Trombolíticos: Alteplase (rt-PA) e Tenecteplase.

Enzima que se prende a fibrina do trombo = converte plasminogênio em plasmina = fibrinólise.



Trombólise

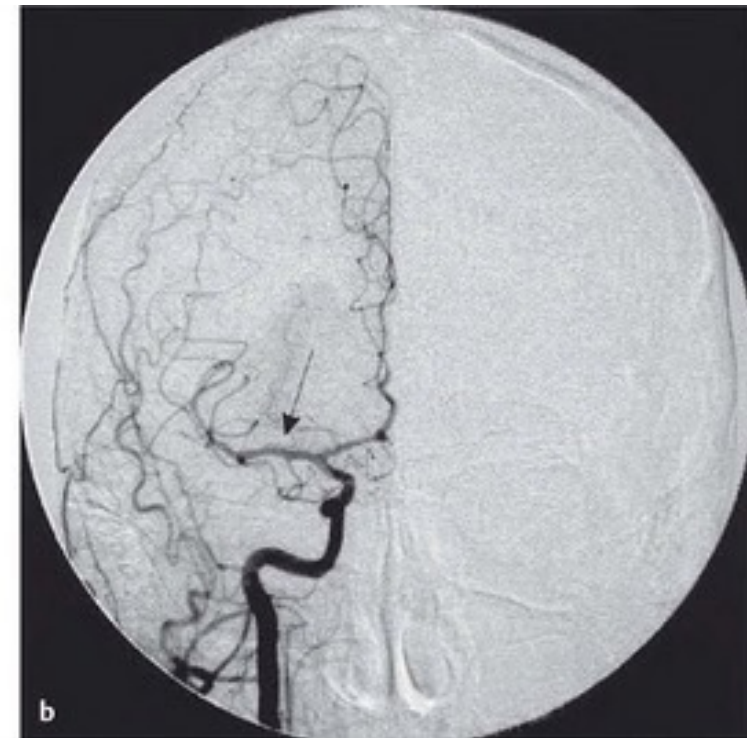
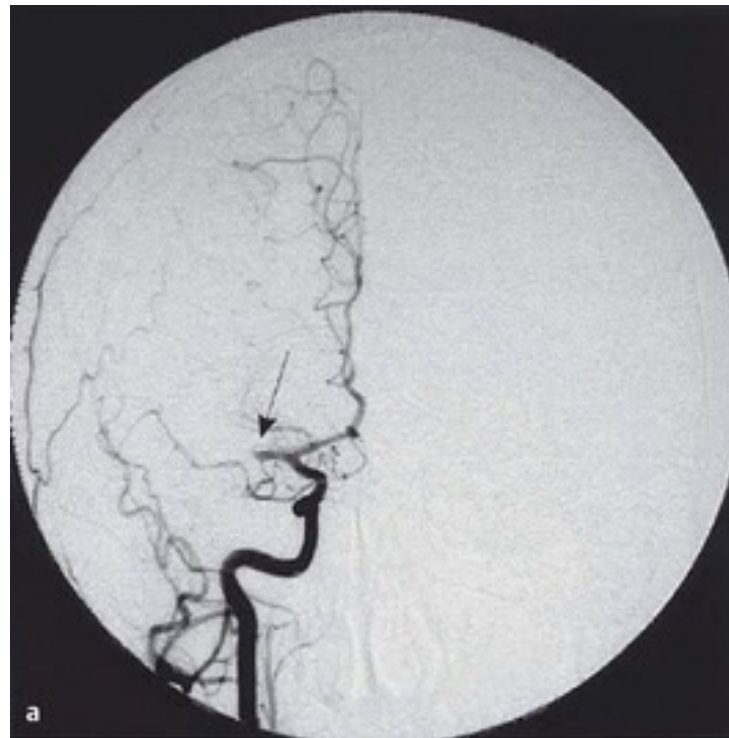
Alteplase (rt-PA) e Tenecteplase:

✓ Podem ser usados em até 4,5 horas!

JAMA. 2013 Jun;309(23):2480-8/AHA/ASA

Janela Estendida → Em casos selecionados por imagem, pode-se considerar trombólise entre 4,5 e 9 horas após o ictus ou no *wake-up stroke*.

Lancet. 2019;394(10193):139.

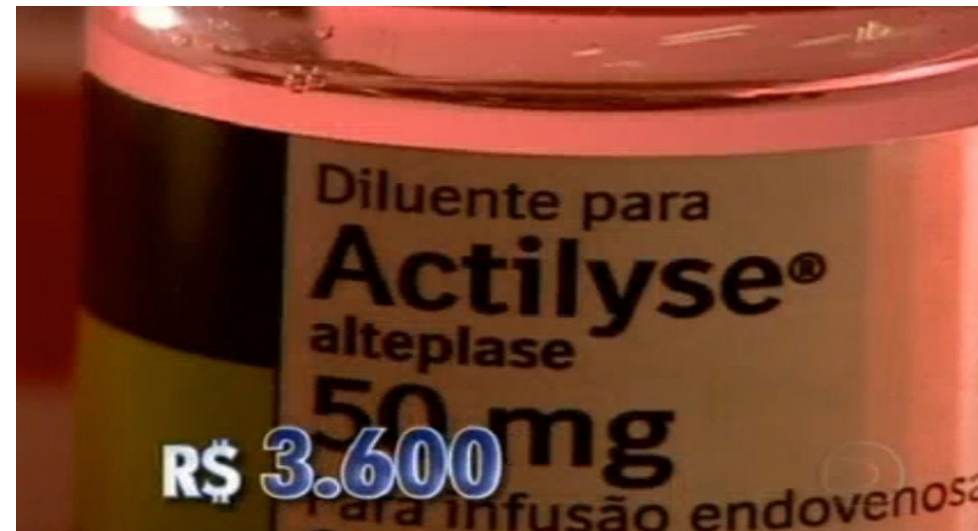


Trombólise

Rt-PA

- 0,9mg/kg EV (dose máxima de 90mg) = infundir 10% rápido e 90% por um período de 60 minutos.
- O risco de transformação hemorrágica é de até 6,4%
- Em caso de sangramento considerar uso de crioprecipitado.

Tenecteplase: infundido em bolus.

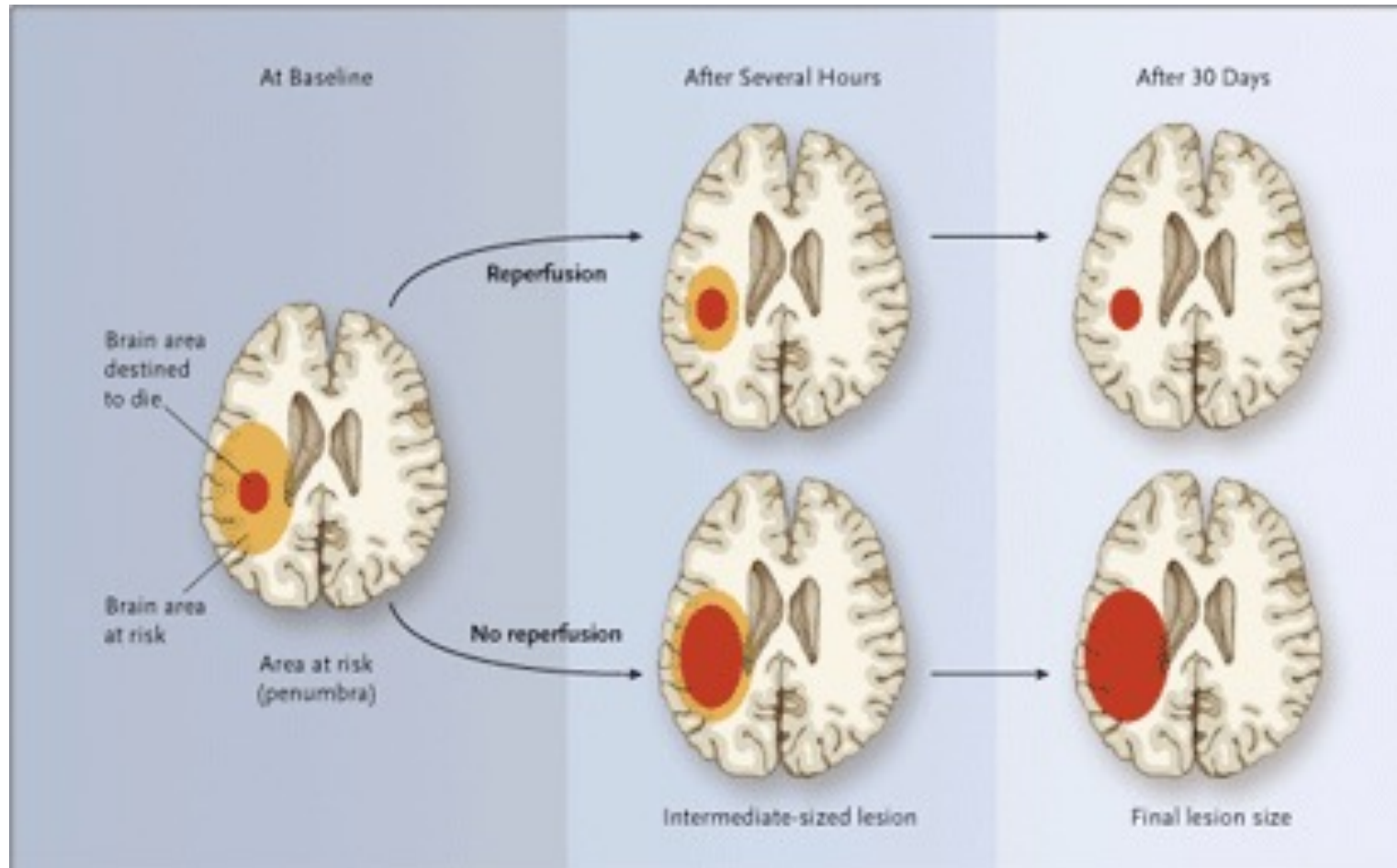


O **NNT** para um paciente alcançar a independência funcional é de 3,6 nos primeiros 90 minutos e 4,3 entre 91 e 180 minutos. Entre 3 e 4,5 horas o **NNT** é 5,9.

Stroke 2009;40(6):2079–2084.

A Trombólise aumenta em até 30% a probabilidade dos pacientes ficarem com pouca ou nenhuma sequela.

Reperusão com Trombolítico



Escala de AVE - NIHSS

NIHSS Score	Severidade do AVE
0	Ausência de sintomas
1 - 4	AVE Minor
5 - 15	AVE Moderado
16 - 20	AVE Moderado a Severo
21 - 42	AVE Severo

Escala de AVE - NIHSS

NATIONAL INSTITUTES OF HEALTH STROKE SCALE (NIHSS)

Item	Title	Responses and Scores	Item	Title	Responses and Scores
1a.	Level of consciousness	0—alert 1—drowsy 2—obtunded 3—coma/unresponsive	6.	Motor function (leg) a. Left b. Right	0—no drift 1—drift before 5 seconds 2—falls before 5 seconds 3—no effort against gravity 4—no movement
1b.	Orientation questions (2)	0—answers both correctly 1—answers one correctly 2—answers neither correctly	7.	Limb ataxia	0—no ataxia 1—ataxia in 1 limb 2—ataxia in 2 limbs
1c.	Response to commands (2)	0—performs both tasks correctly 1—performs one task correctly 2—performs neither	8.	Sensory	0—no sensory loss 1—mild sensory loss 2—severe sensory loss
2.	Gaze	0—normal horizontal movements 1—partial gaze palsy 2—complete gaze palsy	9.	Language	0—normal 1—mild aphasia 2—severe aphasia 3—mute or global aphasia
3.	Visual fields	0—no visual field defect 1—partial hemianopia 2—complete hemianopia 3—bilateral hemianopia	10.	Articulation	0—normal 1—mild dysarthria 2—severe dysarthria
4.	Facial movement	0—normal 1—minor facial weakness 2—partial facial weakness 3—complete unilateral palsy	11.	Extinction or inattention	0—absent 1—mild loss (1 sensory modality lost) 2—severe loss (2 modalities lost)
5.	Motor function (arm) a. Left b. Right	0—no drift 1—drift before 10 seconds 2—falls before 10 seconds 3—no effort against gravity 4—no movement			

Scoring range is 0-42 points. The higher the number, the greater the severity.

Score	Stroke Severity
0	No stroke symptoms
1-4	Minor stroke
5-15	Moderate stroke
16-20	Moderate to severe stroke
21-42	Severe stroke

Escala de AVE - NIHSS

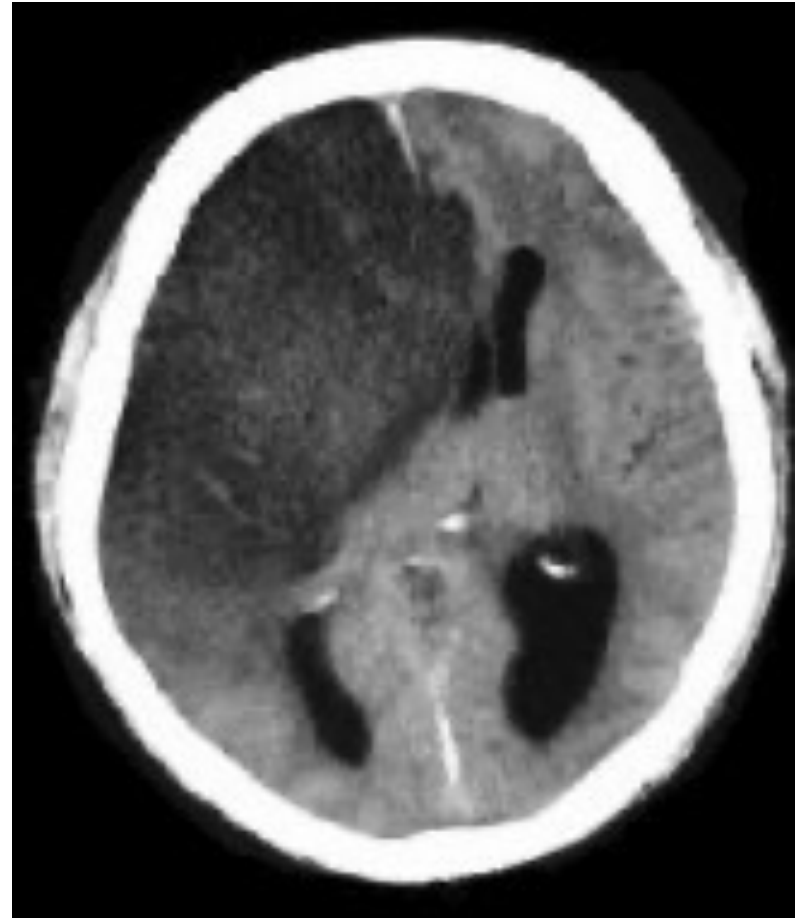
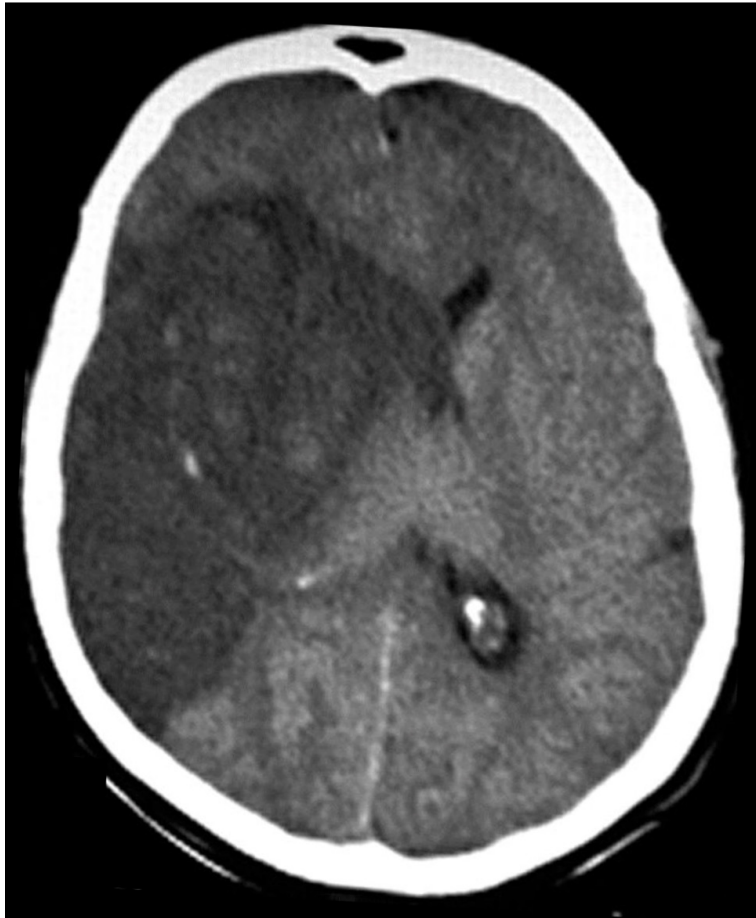
A interpretação de cada faixa de escore na NIHSS é apresentada a seguir:

0 a 5 pontos — a trombólise é indicada apenas se há déficits limitantes, como afasia, por exemplo;

Maior ou igual a 6 pontos — além da avaliação clínica e radiológica inicial, deve ser feita uma angiografia por TC ou uma RNM dos vasos cervicais e intracranianos, à procura de oclusão da artéria carótida interna ou do segmento proximal da artéria cerebral média;

Superior a 25 pontos — o paciente pode ser trombolisado até 3 horas após o início dos sintomas.

Infarto Maligno de ACM



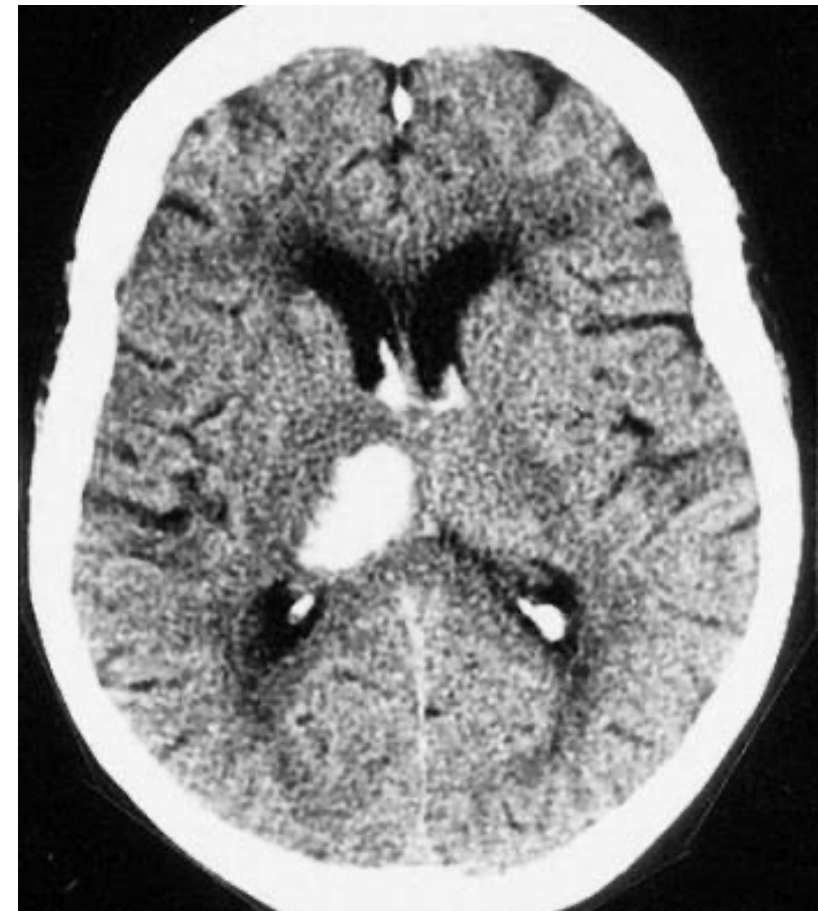
Trombólise - Critérios de Inclusão

AVC isquêmico de qualquer território vascular.

Início dos sintomas até 4 horas e 30 minutos.

TCC e RMC sem evidência de hemorragia.

Idade maior de 18 anos.



Trombólise - Critérios de Exclusão

Uso de anticoagulantes orais.

Tempo de protrombina > 15 s ou RNI > 1,7 ou plaquetas < 100.000/mm³.

AVC isquêmico ou traumatismo de crânio nos últimos 3 meses.

AVC hemorrágico ou malformação arteriovenosa.

TCC com hipodensidade maior que 2/3 da cerebral média.

PAS > 185 mmHg ou PAD > 110 mmHg.

Resolução completa dos sintomas antes da trombólise.

Trombólise - Critérios de Exclusão

Grande cirurgia ou procedimentos invasivos nas últimas 2 semanas.

Varizes esofágicas, hemorragia gastrintestinal ou geniturinária nas últimas 2 semanas.

Punção de sítio arterial não compressível nos últimos 7 dias.

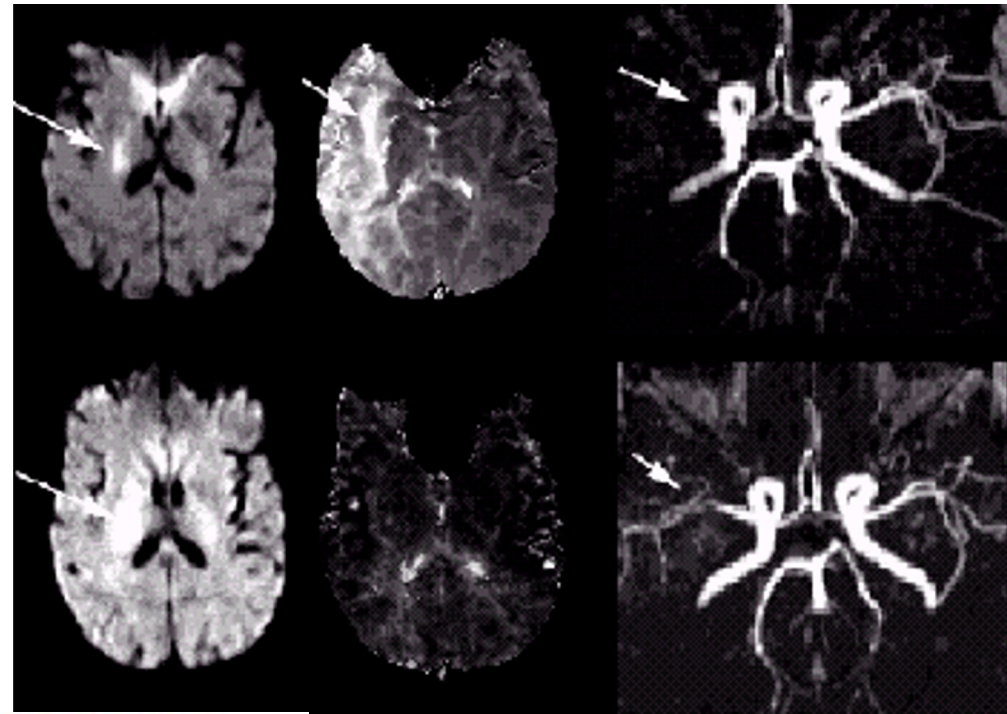
Hipoglicemia < 50 mg/dℓ.

Evidência de endocardite, embolia séptica ou gravidez.

Suspeição clínica de hemorragia subaracnóidea ou dissecação de aorta.

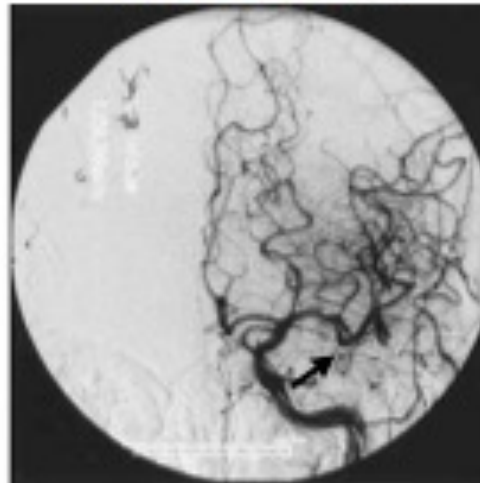
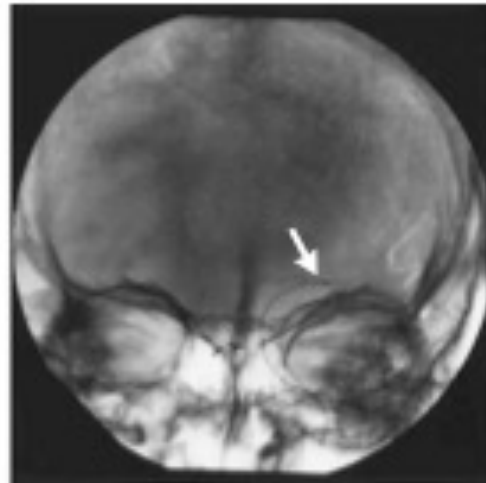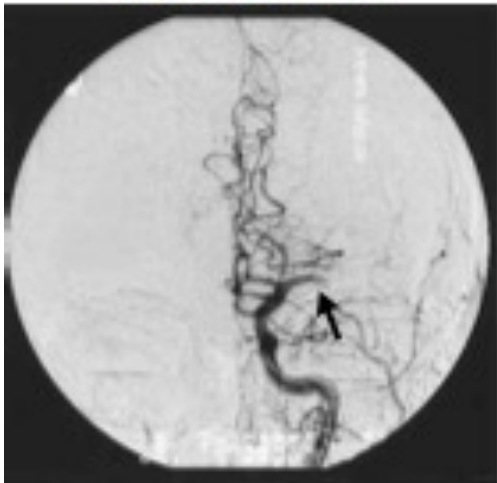
Neoplasia intracraniana.

Trombólise Venosa



2 Hours, 20 Minutes

4 Hours, 20 Minutes



Trombectomia

Trombectomia

Critérios de inclusão

- Oclusão de carótida interna ou cerebral média em seguimento M1.
- Idade > 18 anos.
- National Institutes of Health Stroke Scale/Score (NIHSS) > 6/Alberta Stroke Program Early CT Score (ASPECTS) > 6.
- Tratamento iniciado até 6 horas do início dos sintomas.
- Excepcionalmente, pacientes entre 6 e 24 horas do início dos sintomas podem ser incluídos (Estudos DAWN e DEFUSE-3 - *mismatch* clinicoradiológico).

Trombectomia Mecânica

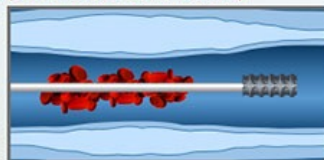
STENT RETRIEVER

Four stent retrievers have been approved by the US Food and Drug Administration:

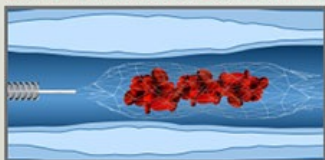MERCI RETRIEVER
(Concentric Medical, Mountain View, CA)



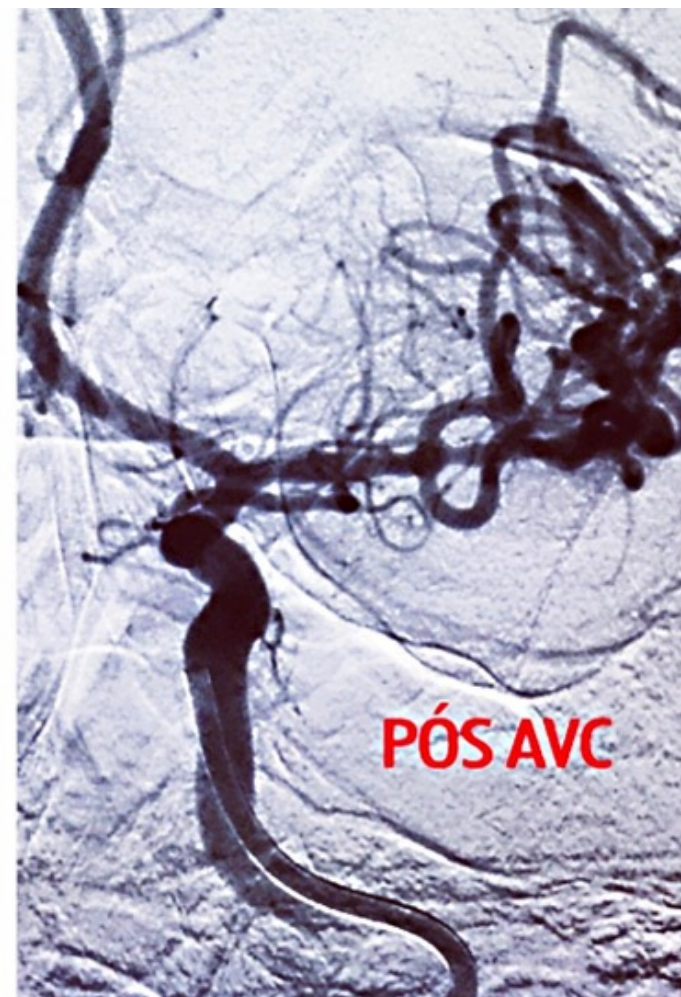
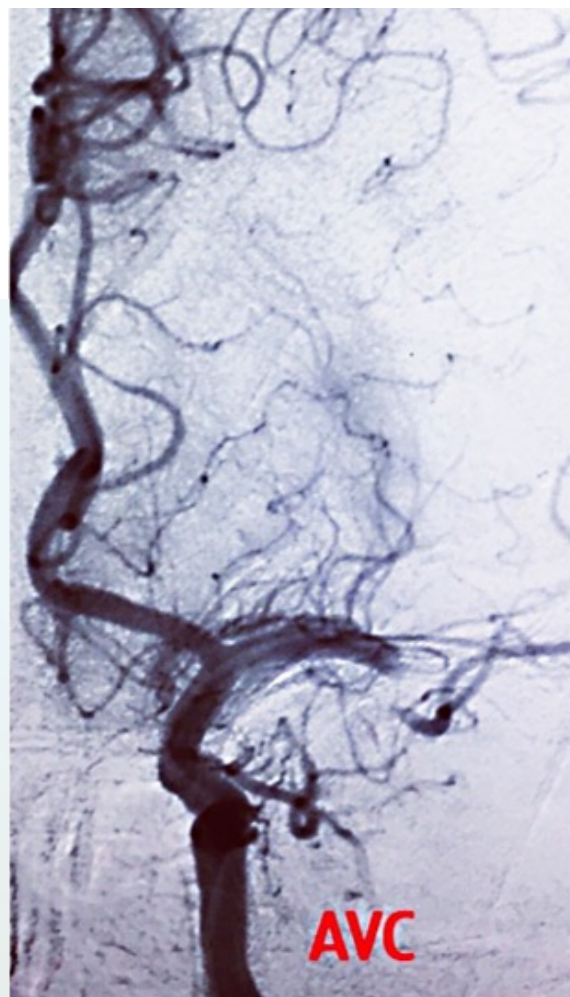
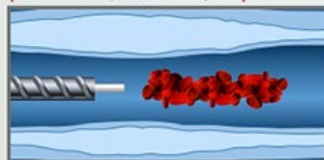
SOLITAIRE FR REVASCULARIZATION DEVICE
(Covidien, Dublin, Ireland)



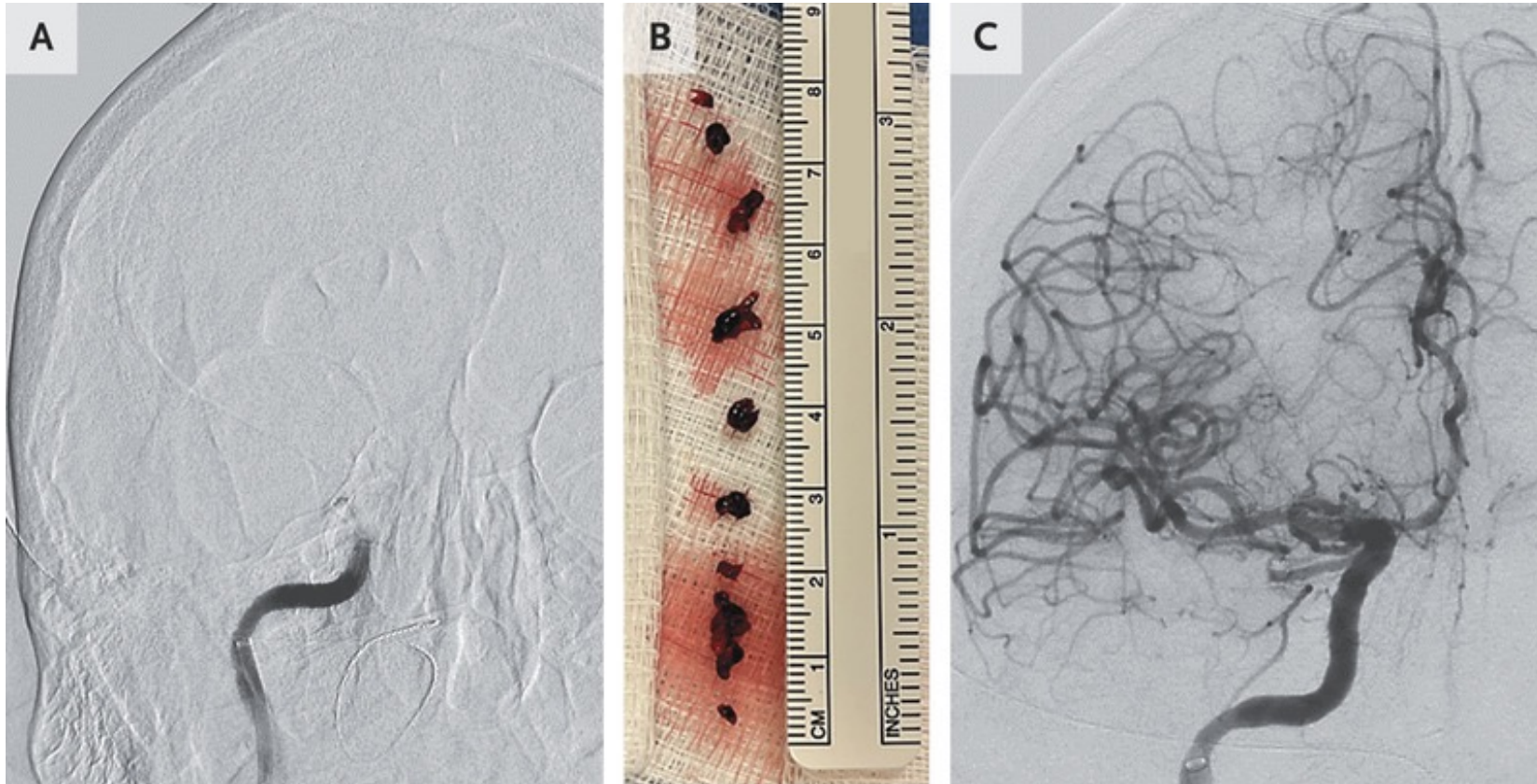
TREVO
(Concentric Medical, Mountain View, CA)



PENUMBRA SYSTEM
(Penumbra, Alameda, CA)



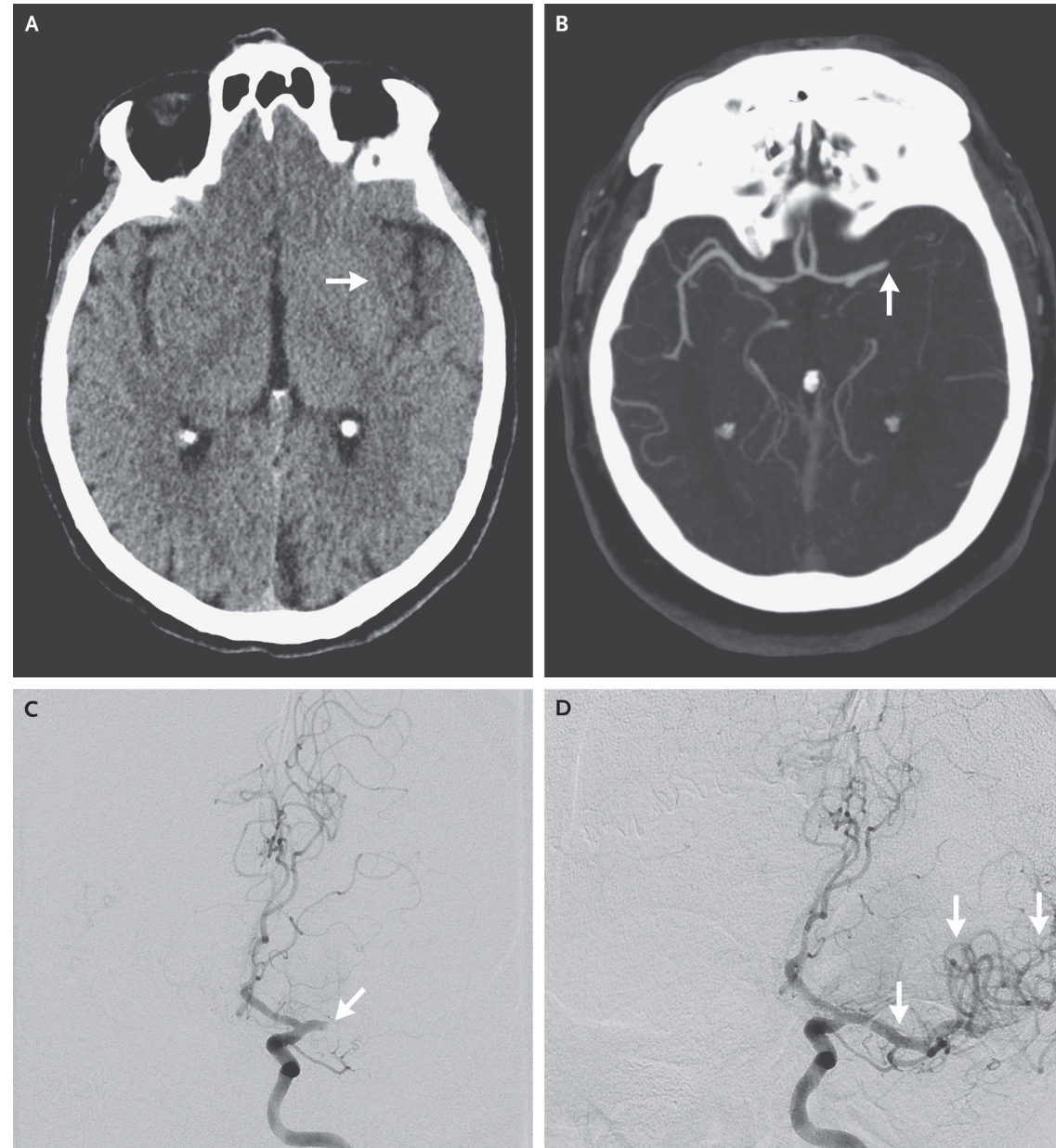
Trombectomia Mecânica



N Engl J Med 2022; 386:1351

Infarto Cerebral Agudo e Oclusão da Artéria Cerebral Média à Esquerda + Trombectomia Mecânica

WJ Powers. N Engl J Med 2020;383:252-260.



**E se não houver
indicação de
Trombolítico ou
Trombectomia ?**



Conduitas Gerais

Obter acesso venoso de bom calibre e jamais no membro acometido.

Avaliar disfagia e risco de broncoaspiração.

Evitar sonda vesical sempre que possível.

Nutrição precoce (VO ou enteral com cabeceira elevada).

Tratar febre e diagnosticar a sua origem (geralmente urinária ou pulmonar).

Tratar hipoglicemia e hiperglicemia (quando glicose > 150mg/dl).

Manter O₂ sob cânula nasal em caso de hipóxia ou dessaturação.

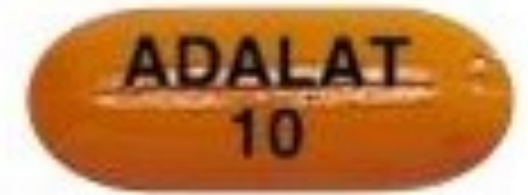Conduitas Gerais

Heparinização profilática com heparina de baixo peso molecular (enoxaparina 0,5 a 1mg/dia).

- **10% dos óbitos pós AVE são por TEP.**
- **TVP ocorre em até 50% dos pacientes com hemiplegia aguda.**

Mobilizar e sentar o paciente precocemente.

Conduitas Gerais



Reduzir a PAM em 20% nas primeiras 24h.

Iniciar o manejo da pressão arterial quando PAS > 220mmHg ou PAM > 130mmHg, após 2 ou mais aferições da PA.

Reduções superiores a **20%** da PA diastólica podem comprometer a perfusão encefálica.

A redução da PA pode **aumentar** o tamanho da área isquêmica.

Nunca usar hipotensores de ação rápida (nifedipina) e jamais usar hipotensores por via sublingual ou diurético endovenoso!

Conduas Gerais – Prevenção Secundária

AAS

- Reduz em 19% o risco de recorrência de AVEI. *N Engl J Med 1978; 299:53-59*
- Dose: 100 - 325mg/dia

Clopidogrel

- Estudo CAPRIE: Clopidogrel é indicado na prevenção secundária de pacientes que não respondem ao uso de AAS. *Lancet 1996; 348:1333-1339*
- Dose: 75mg/dia

Estatinas

- Atorvastatina 80mg diminui recorrência em 16% (SPARCL).

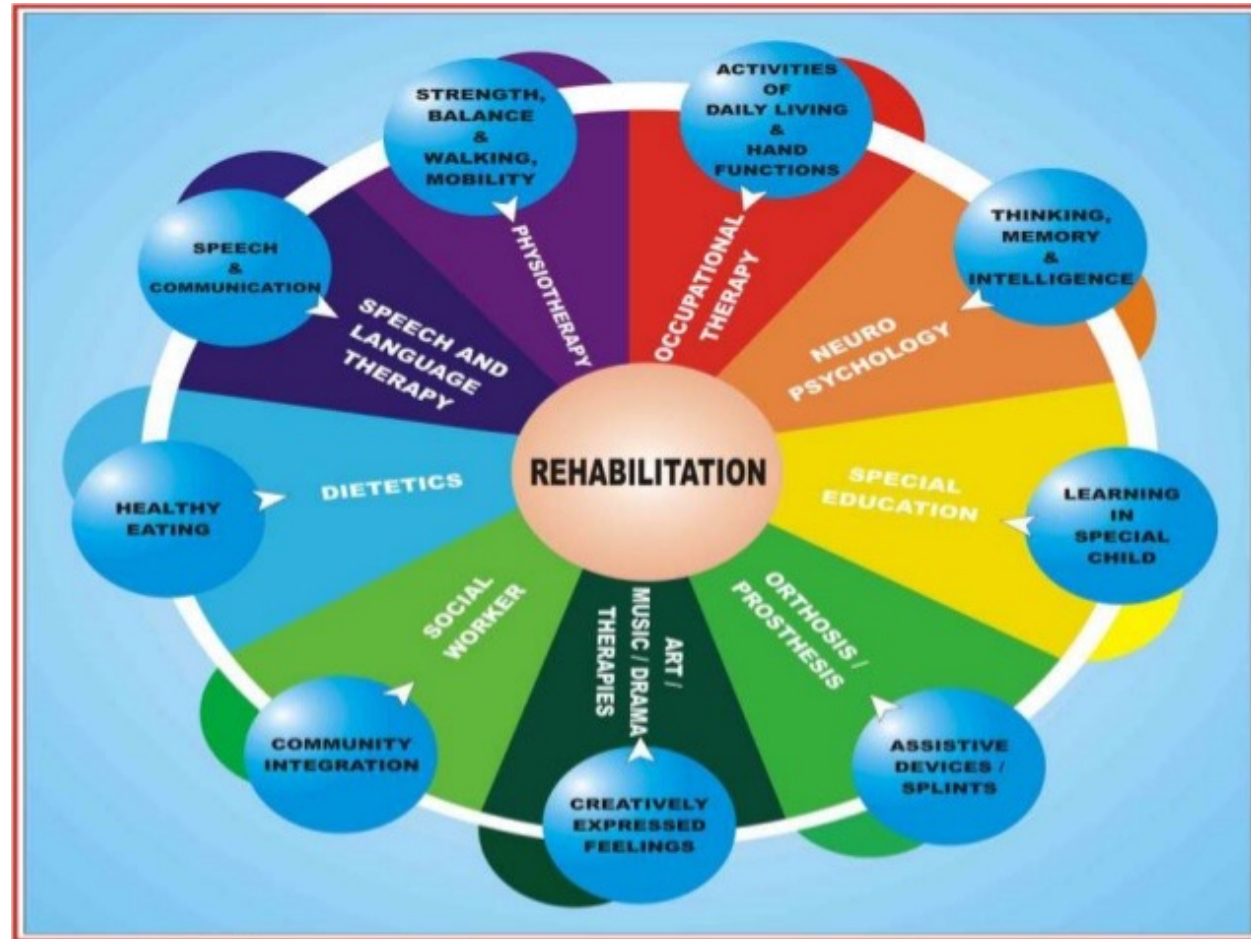
NIHSS \leq 5 → Dupla Antiagregação Plaquetária

Conduitas Gerais – Prevenção Secundária

Fibrilação Atrial

- Novos Anticoagulantes (NOACs) - Iniciar 4 a 14 dias após o ictus:
 - Indicado na FA de etiologia não valvar
 - Antagonista da Trombina (dabigatrana)
 - Anti-Xa (apixabana, rivaroxabana, edoxabana)
- Antagonistas da Vitamina K
 - Indicado da FA de etiologia valvar
 - Warfarina

Reabilitação Neurológica



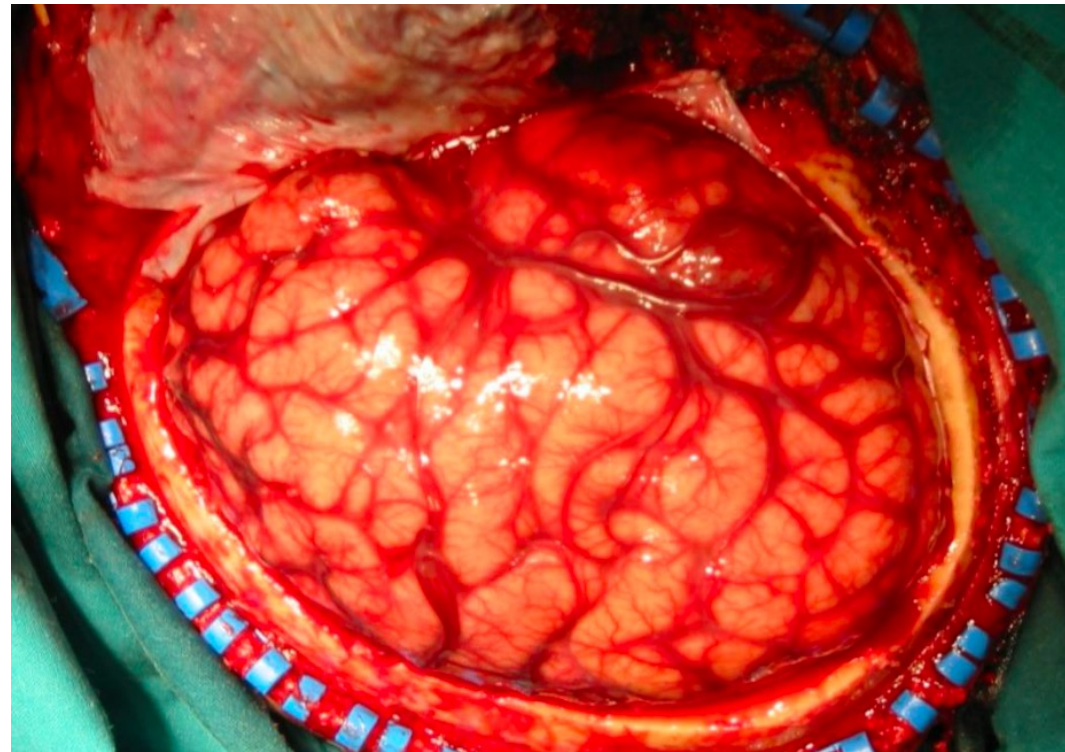
Edema Cerebral

Osmoterapia (duração = 48 - 72h)

- Manitol 20% 0,25 – 0,5 g/kg de 4/4 horas por até 3 dias – lembrar 5ml = 1mg.

Craniectomia descompressiva

- Infartos > 50% do território da ACM.
- Craniectomia Suboccipital em Infartos Cerebelares.

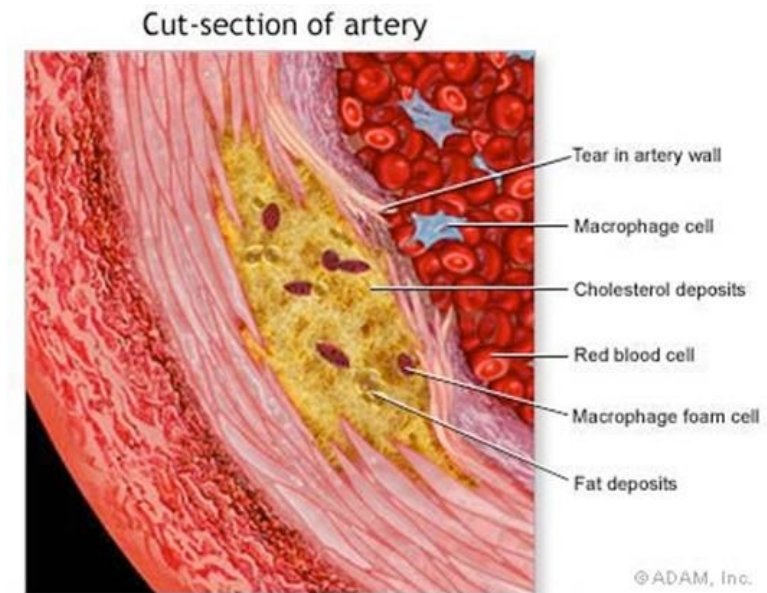


Ataque Isquêmico Transitório (AIT)


Ataque Isquêmico Transitório (AIT)

O AIT é caracterizado por déficit neurológico focal de resolução espontânea sem evidência de infarto agudo na neuroimagem, independentemente da duração dos sintomas.

AHA/ASA (2009)



Prevalência (>65a) = 1 a 4%
15% dos AVEs



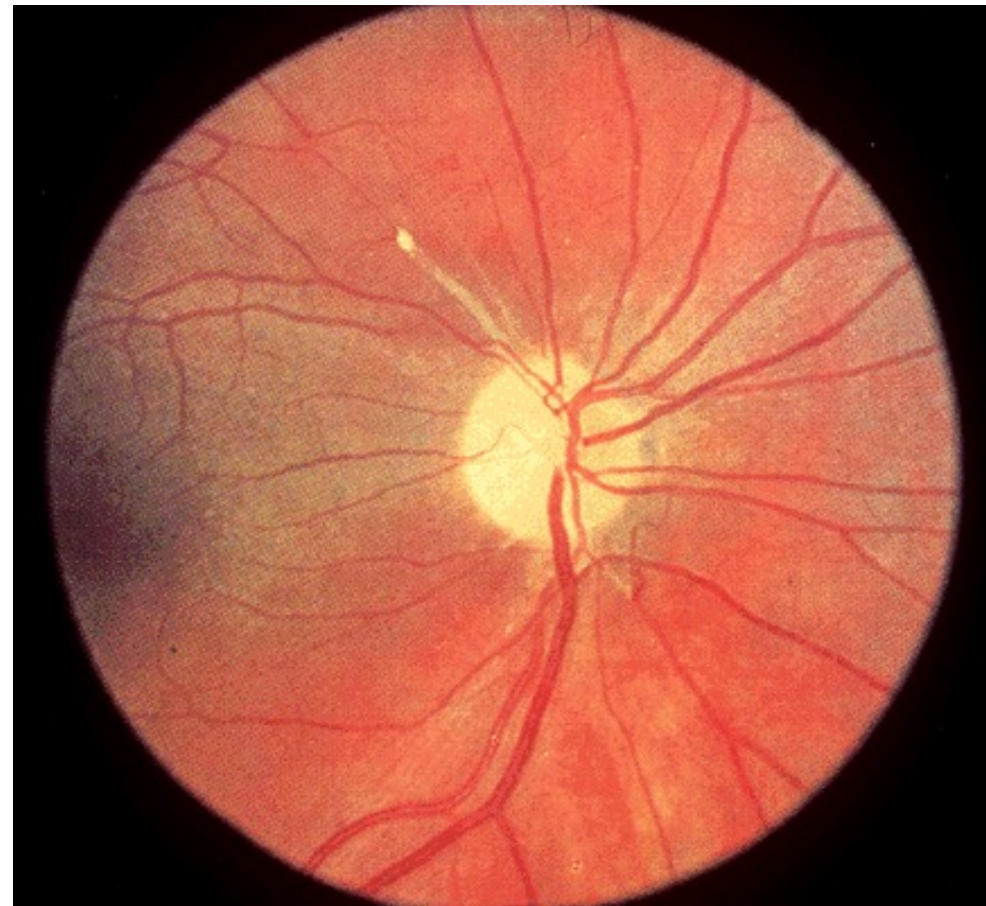
Ataque Isquêmico Transitório (AIT)

Território carotídeo

- Amaurose fugaz
- Sintomas hemisféricos ipsilaterais à lesão

Território vertebrobasilar

- Sintomas vestibulocerebelares, oculares e visuais



Ataque Isquêmico Transitório (AIT)

Risco de AVE agudo após AIT:

- **10 – 15% após 2 dias**
- **33,4% após 1 ano**
- **23,2% com estenose intra ou extracraniana > 50%**
- **10,4% com FA**

N Eng J Med. 2016; 374(16): 1533-42

Previsão de Risco de AVE Precoce pós AIT

Escore ABCD2

- **Age ≥ 60 anos** = 1 ponto
- **Blood Pressure** = 1 ponto
 - PS ≥ 140 mmHg
 - PD ≥ 90 mmHg
- **Clinical Features**
 - Hemiparesia = 2 pontos
 - Distúrbio de fala sem hemiparesia = 1 ponto
- **Duration of TIA**
 - 10 – 59 minutos = 1 ponto
 - ≥ 60 minutos = 2 pontos
- **Diabetes** = 1 ponto

Baixo Risco < 4

Moderado Risco 4 - 5

Alto Risco > 5

Rothwell P, Giles M, Flossmann E, Lovelock C, Redgrave J, Warlow C, & Mehta Z. A simple tool to identify individuals at high early risk of stroke after a transient ischaemic attack: the ABCD score. The Lancet 2005;366:29-36.

Prevenção Secundária

AAS

- Reduz em 19% o risco de recorrência de AVEI. *N Engl J Med 1978; 299:53-59*
- Dose: 100 - 325mg/dia

Clopidogrel

- Estudo CAPRIE: Clopidogrel é indicado na prevenção secundária de pacientes que não respondem ao uso de AAS. *Lancet 1996; 348:1333-1339*
- Dose: 75mg/dia

Estatinas

- Atorvastatina 80mg diminui recorrência em 16% (SPARCL).
- Sinvastatina 20mg.

Anticoagulação na Fibrilação Atrial

Escore CHA₂DS₂-VASc

ALTO RISCO (2 pontos ou mais): anticoagulação plena (warfarina, para INR entre 2,0 e 3,0)

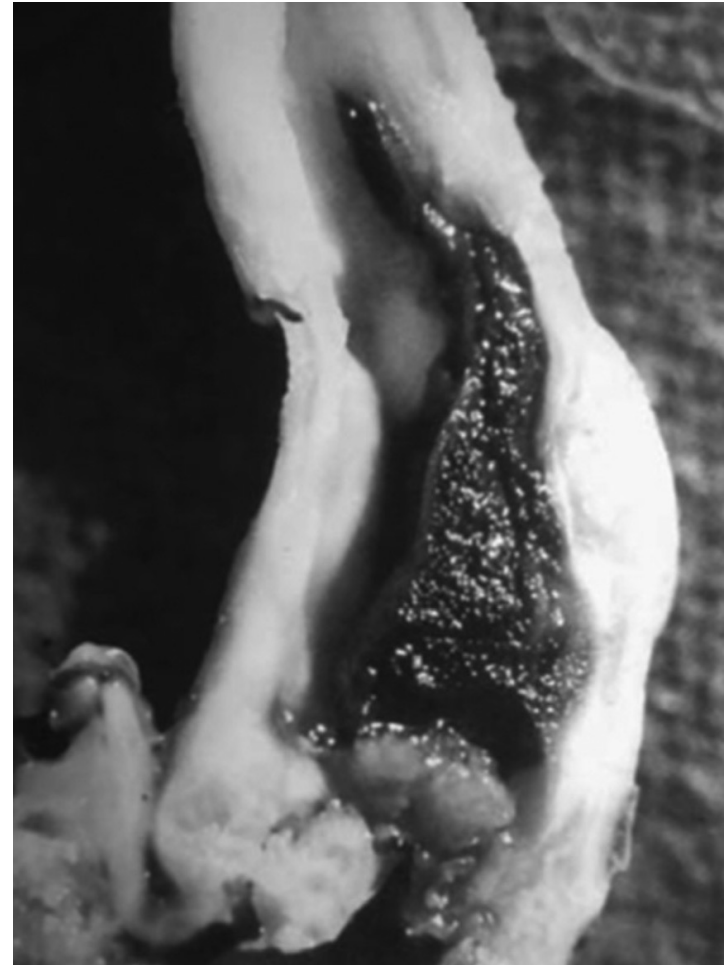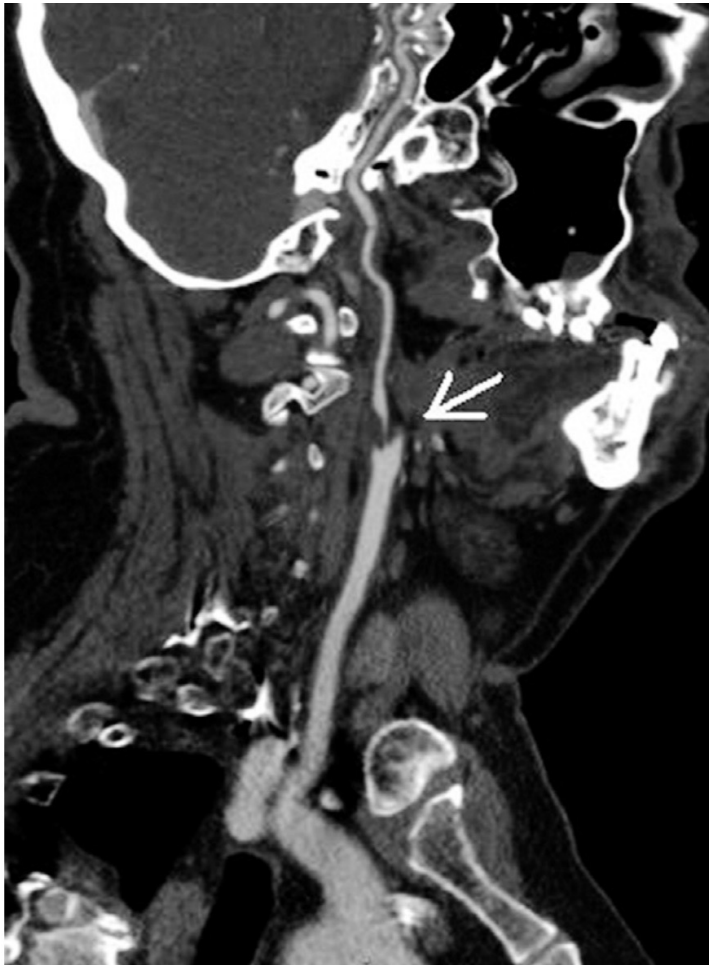RISCO INTERMEDIÁRIO (1 ponto): anticoagulação plena ou antiagregação (AAS 75 a 325mg/dia) – anticoagulação plena sempre que possível.

BAIXO RISCO (0 pontos): antiagregação (AAS) ou nada – o benefício do uso do AAS para esse grupo não está bem estabelecido, podendo levar a eventos adversos.

CHA ₂ DS ₂ -VASc		
	Descrição	Pontos
C	Insuficiência Cardíaca	1
H	Hipertensão	1
A ₂	Idade (≥ 75 anos)	2
D	Diabetes Mellitus	1
S ₂	AIT ou AVC prévio	2
V	Doença Vascular (IAM prévio, <u>Dca</u> arterial periférica ou placa aórtica)	1
A	Idade (65-74 anos)	1
<u>Sc</u>	Sexo (se feminino)	1

Estenose de Carótidas

Estenose de Carótida



Estenose de Carótida

Em estenoses carotídeas cervicais de 70 a 99% sintomáticas, ou seja, que já se manifestaram por meio de AVEI prévio ou ataque isquêmico transitório (AIT), o risco de recorrência é de 24,5% em dois anos.

Estenoses da mesma magnitude assintomáticas conferem chance de um novo AVEI ou AIT de 2% ao ano.

Estenose de Carótida Assintomática

Endarterectomy for asymptomatic carotid artery stenosis (EACAS). JAMA 1995; 273: 1421 – 1428

1662 pacientes entre 40 e 79 anos com estenose de carótida > 60% e sem história de doença encefalovascular.

Pacientes assintomáticos com estenose de carótida > 60% podem se beneficiar de endarterectomia associada ao tratamento clínico dos fatores de risco.

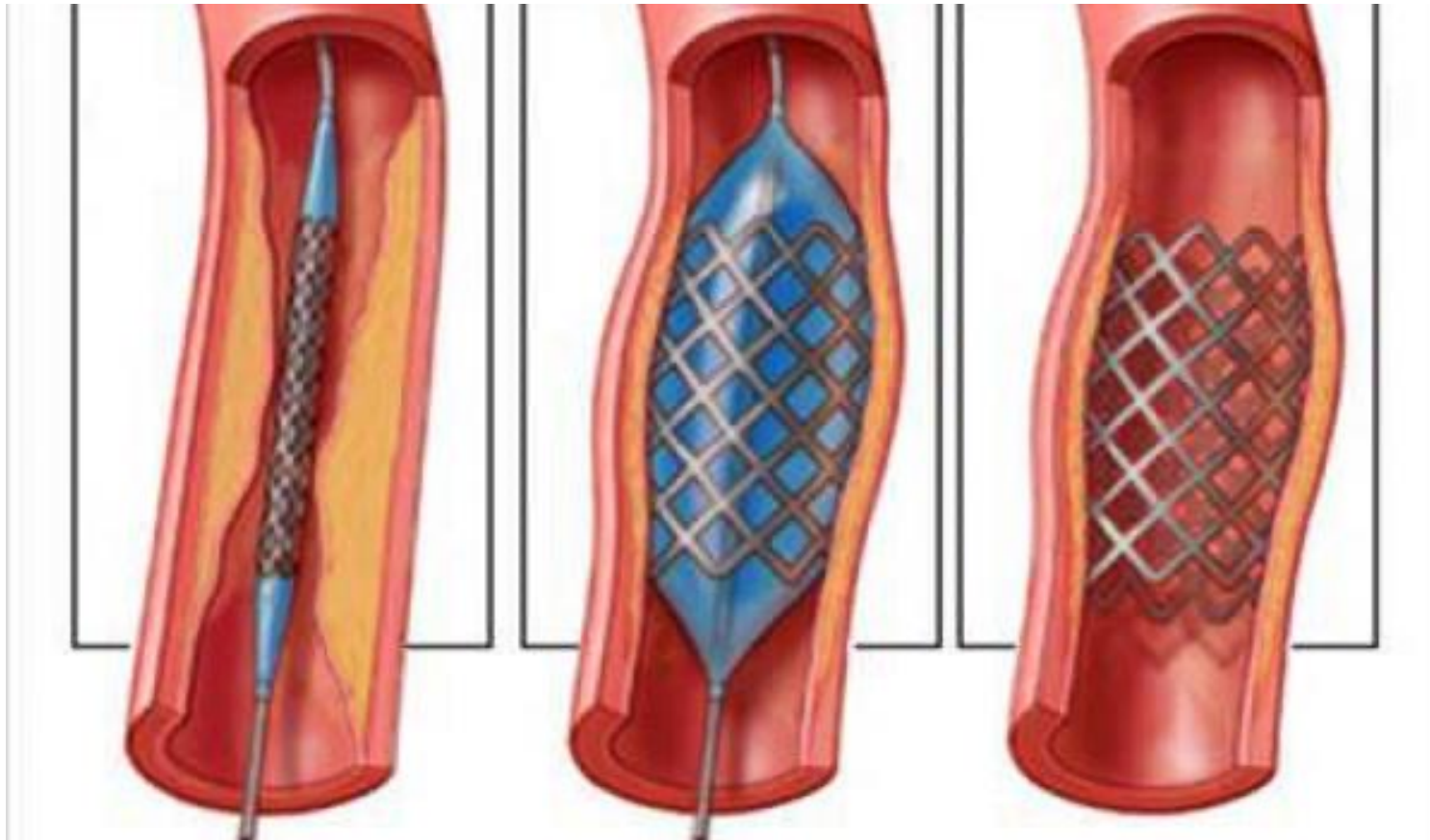
Estenose de Carótida Sintomática

North American Symptomatic Carotid Endarterectomy Trial (NASCET). N Engl J Med 1991; 325: 445 – 453

659 paciente com história de amaurose fugaz, AIT hemisférico, ou infarto cerebral não incapacitante com 3 meses de evolução, com estenose de carótida entre 70% e 99%.

Pacientes sintomáticos com estenose de carótida de alto grau (entre 70 – 90%) e com infarto cerebral ou AIT recente **podem** se beneficiar de endarterectomia.

Angioplastia de Carótida



Fontes Consultadas

AULER JÚNIOR, J. O. C; YU, LUIS. **Neurologia**. 1. ed. Editora Atheneu, 2021.

GAGLIARDI, R. J; TAKAYANAGUI, O. M. **Tratado de Neurologia da Academia Brasileira de Neurologia**. 2. ed. Editora GEN Guanabara-Koogan, 2019.

BERTOLUCCI, P. H. F. et al. **Neurologia – diagnóstico e tratamento**. 3. ed. Editora Manole, 2021.